

УДК 616-072:616-073.7:616-08-035

DOI: <http://doi.org/10.31928/2305-3127-2022.1-2.6973>**Ю.В. Савіцька^{1, 2}, А.І. Кланца¹, Н.В. Щепіна^{1, 2}**¹ КНП «Хмельницький обласний серцево-судинний центр»² Вінницький національний медичний університет імені М.І. Пирогова

Інфаркт міокарда правого шлуночка

Інфаркт міокарда правого шлуночка є більш поширеним станом, ніж зазвичай звикли вважати. У більшості випадків він поєднується з інфарктом міокарда задньої стінки лівого шлуночка. Однак досить часто інфаркт міокарда правого шлуночка залишається не діагностованим. Разом з цим, пацієнти з поєднанням інфаркту міокарда задньої стінки лівого шлуночка та правого шлуночка мають більш прогностично несприятливий перебіг захворювання та потребують певної корекції діагностично-лікувальної тактики. У статті розглянуто клінічний випадок інфаркту міокарда правого шлуночка.

Ключові слова: інфаркт міокарда, правий шлуночок, діагностика, лікування.

Посилання: Савіцька Ю.В., Кланца А.І., Щепіна Н.В. Інфаркт міокарда правого шлуночка. *Кардіохірургія та інтервенційна кардіологія*. 2022. № 1–2. С. 69–73.

To cite this article: Savitska YuV, Klantsa AI, Shchepina NV. Right ventricular myocardial infarction. *Cardiac Surgery and Interventional Cardiology*. 2022;1–2 (36):69–73 (in Ukr.).

Інфаркт міокарда (ІМ) правого шлуночка (ПШ) зазвичай сприймається як рідкісна, майже казуїстична подія. Справді, ізольоване пошкодження вільної стінки ПШ спостерігається вкрай рідко і, як правило, є наслідком ятрогенії, зокрема і під час інтервенційних втручань. Разом з тим, статистичні дані свідчать, що більш ніж 30 % випадків ІМ задньої стінки лівого шлуночка (ЗСЛШ) поєднуються з ішемією ПШ і близько 10 % з них мають гемодинамічні ефекти, пов'язані з дисфункцією ПШ. Остання категорія пацієнтів має більш несприятливий прогноз щодо виживання, ніж пацієнти з ізольованим ІМ лівого шлуночка (ЛШ). З огляду на це, своєчасне виявлення пошкодження ПШ у пацієнтів з ІМ ЗСЛШ має суттєве практичне значення [4].

Поєднання пошкодження обох шлуночків має логічне пояснення, оскільки вільна стінка ПШ та ЗСЛШ кровопостачаються (у пацієнтів з правим типом кровопостачання серця) правою коронарною артерією (ПКА). Варто нагадати, що ця артерія

також є джерелом живлення для синоатріального та, у 90 % пацієнтів, атріовентрикулярного вузла, тому ІМ у басейні ПКА часто супроводжується порушенням ритму і провідності (*таблиця*) [3].

Варто зазначити, що ПШ стійкіший до гіпоксичних пошкоджень, ніж ЛШ. Це зумовлено низкою його анатомо-фізіологічних особливостей. Передусім маса міокарда ПШ значно менша, ніж ЛШ, він адаптований до роботи проти низького тиску малого кола кровообігу. Окрім цього, стінка ПШ має гарну систему анастомозів з басейном ЛКА, а також система кровопостачання стінки ПШ має безпосередній зв'язок із порожниною шлуночка завдяки венам Тебезія [3, 4].

Пацієнти з ІМ ПШ зазвичай мають типові клінічні ознаки ІМ у вигляді за груднинного болю та задишки. Вони можуть мати порушення ритму та провідності. Однак для цієї категорії пацієнтів більш характерною є класична тріада симптомів правошлуночкової недостатності – гіпотонія, здуття яремних вен та чисті легеневі поля [4].

Савіцька Юлія Володимирівна, к. мед. н., доцент кафедри терапевтичних дисциплін та сімейної медицини ФПО Вінницького національного медичного університету імені М. І. Пирогова; зав. відділення інвазивної кардіології та інтервенційної радіології № 1 КНП «Хмельницький обласний серцево-судинний центр»
E-mail: savickayulya@gmail.com

Стаття надійшла до редакції 21 березня 2022 р.

Таблиця
Зони кровопостачання правої коронарної артерії [3]

Відділ ПКА	Гілка	Зона кровопостачання
Проксимальний	Гілка синоатріального вузла	Синоатріальний вузол
	Гілка правого передсердя	Вільна стінка правого передсердя
Середній	Латеральні гілки ПШ	Вільна стінка ПШ
	Крайова гілка ПШ	
Дистальний	Нодулярна гілка	Атріовентрикулярний вузол
	Задня латеральна гілка	ЗСЛШ
	Задня міжшлуночкова гілка	Задня частина МШП, ЗСЛШ

МШП – міжшлуночкова перегородка.

Гіпотонія при ІМ ПШ зумовлена двома факторами. По-перше, через зниження насосної функції ПШ знижується кровоплин з венозної системи до легень, що, своєю чергою, призводить до зменшення переднавантаження на ЛШ. По-друге, через зростання тиску в порожнині ПШ відбувається зміщення МШП у бік ЛШ, що спричиняє зменшення його діастолічного об'єму і, відповідно, призводить до зменшення серцевого викиду в систолу. Виникає так зване явище втрати бівентрикулярної взаємодії [4].

З огляду на патогенетичні особливості перебігу ІМ із залученням ПШ, використання лікарських засобів, які знижують переднавантаження (нітрати, морфін), є протипоказаним, оскільки вони можуть поглибити прояви гіпотонії і, відповідно, погіршити стан пацієнта [3].

Клінічний випадок

Пацієнт М., 61 рік, був доправлений каретою швидкої медичної допомоги в реперфузійний

центр через 3,5 год від початку больового синдрому. На момент госпіталізації скарги на загальну слабкість, помірний розлитий біль у грудній клітці. Серцеві тони ритмічні, систолічний шум над мечоподібним відростком, частота серцевих скорочень (ЧСС) – 60 за 1 хв, артеріальний тиск (АТ) – 80/50 мм рт. ст. Дихання везикулярне, хрипів немає. В анамнезі в пацієнта неконтрольована артеріальна гіпертензія та тютюнопаління до 30 цигарок на день упродовж останніх 40 років.

На електрокардіограмі (ЕКГ), записаній у 12 відведеннях, привертає увагу, окрім ознак трансмурального пошкодження ЗСЛШ, непропорційно більша елевація сегмента ST у III відведенні порівняно з II, що може вказувати на пошкодження ПШ і потребує подальшого обстеження (рис. 1).

Також згідно з даними літератури на ішемію ПШ може вказувати елевація сегмента ST у відведенні V₁, особливо коли вона поєднується з депресією сегмента ST у відведенні V₂. Хоча зага-

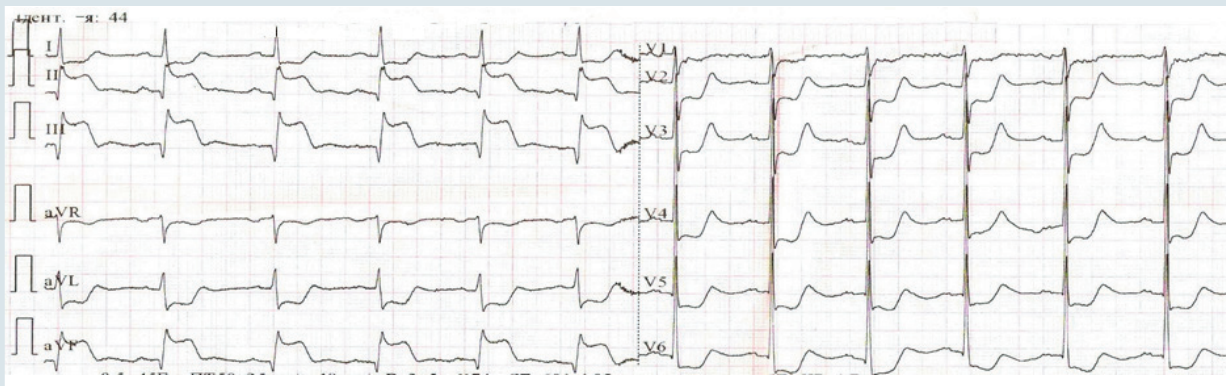

Рис. 1. ЕКГ пацієнта у 12 відведеннях (3,5 год від початку больового синдрому) з ознаками гострого коронарного синдрому з елевацією сегмента ST по задній стінці лівого шлуночка

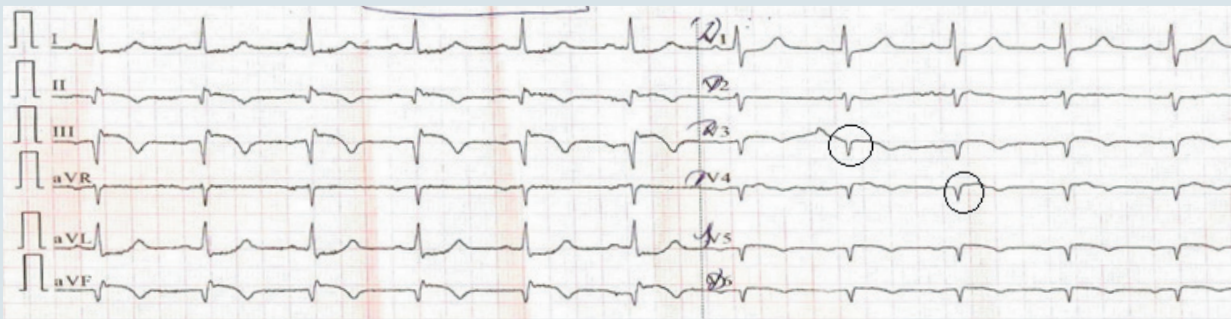

Рис. 2. ЕКГ пацієнта з правобічними грудними відведеннями (18 год від початку больового синдрому), в яких фіксуються ознаки трансмурального пошкодження ПШ

лом звичайна лівобічна ЕКГ – поганий індикатор пошкодження ПШ, оскільки ЛШ суттєво переважає ПШ за своїми електричними потенціалами і маскує зміни у ПШ на ЕКГ [2].

При підозрі на ішемічне пошкодження ПШ більш чутливою і специфічною буде ЕКГ з правобічними грудними відведеннями. Для її запису грудні електроди від V_3 до V_6 переставляють дзеркально на праву половину грудної клітки і позначають від V_3R до V_6R відповідно. Патернами ішемії/ІМ ПШ вважаються елевация сегмента ST у правобічних грудних відведеннях $> 1,0$ мм (чутливість критерію – 100 %, специфічність – 87 %) або комплекс QRS у відведеннях V_3R – V_4R за типом QS або QR (чутливість критерію – 78 %, специфічність – 100 %) (рис. 2) [2].

Відповідно до сучасних національних і міжнародних рекомендацій, у пацієнтів з ІМ з елевациєю сегмента ST, зокрема і при ІМ ПШ, пріоритетною у наданні допомоги є стратегія первинного черезшкірного коронарного втручання (ЧКВ), оскільки вона має найбільший вплив на прогноз в цієї категорії пацієнтів. Зокрема, у пацієнтів з ІМ та ознаками правошлуночкової недостатності ЧКВ дозволяє знизити ризик 30-денної смертності до 8,3 %, порівняно із 13 % при проведенні тромболітичної терапії, у випадку виникнення кардіогенного шоку в цієї категорії пацієнтів ризик смерті навіть при тромболітичній терапії наближається до 100 %, тоді як рання ЧКВ дозволяє знизити його до 44 % [4, 5].

У пацієнта М. теж була обрана стратегія раннього ЧКВ. Під час коронарографії діагностовано порушення кровотоку в середньому відділі ПКА та виконано стентування (рис. 3).

Після проведеного ЧКВ кровоплин у ПКА відновився на рівні TIMI III.

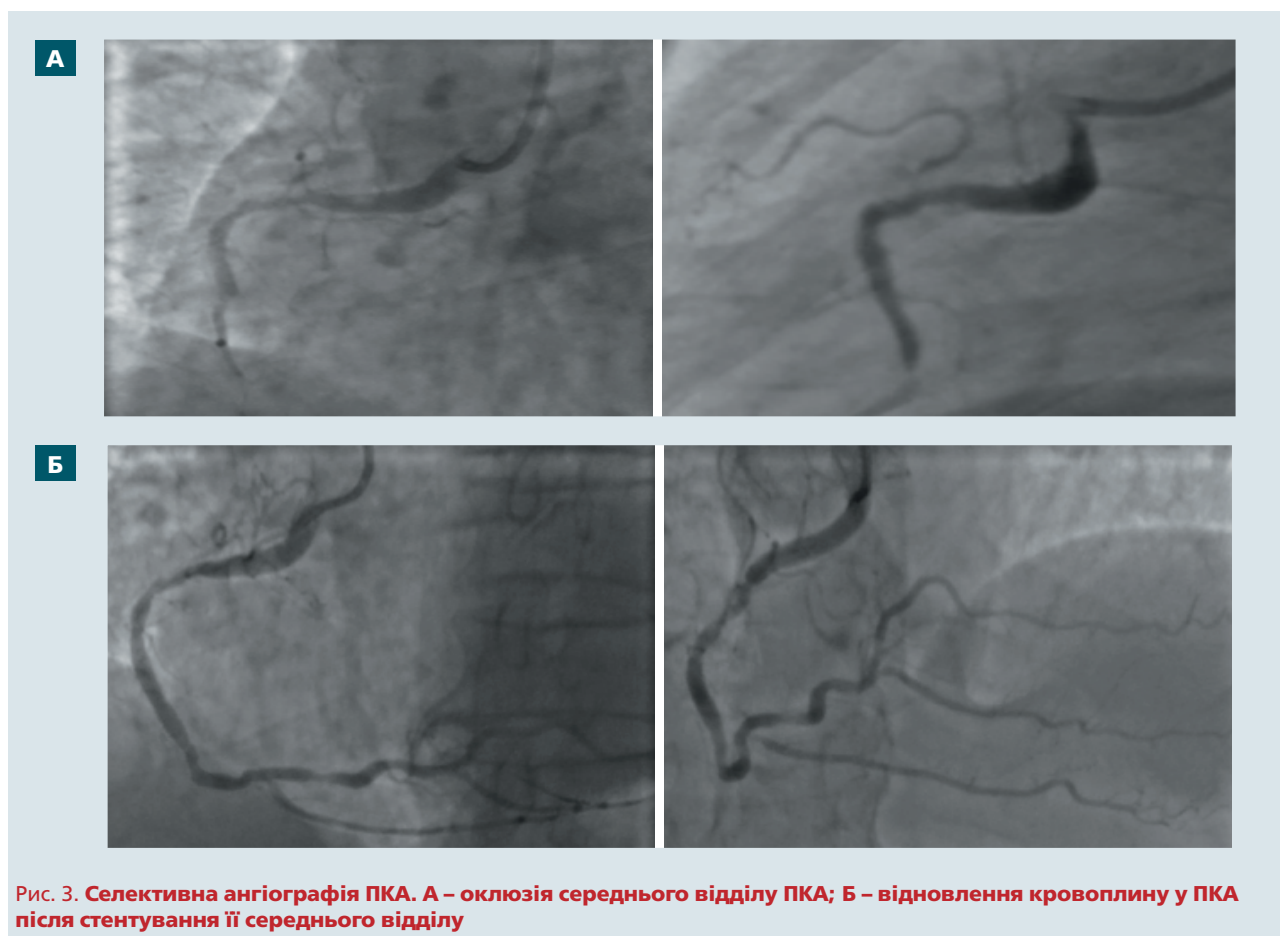
Ультразвукове дослідження серця наразі теж є невід'ємною складовою діагностичного пошуку в пацієнтів з ІМ. Його чутливість та специфічність при ІМ ПШ становить 82 і 93 % відповідно [4].

Варто зазначити, що ПШ – досить складна структура, яка у вигляді півмісяця огортає ЛШ, тому при будь-якому одиничному зрізі у В-режимі він візуалізується не повністю. Для повноцінної оцінки морфології і функції ПШ необхідна інтеграція висновків із множинних ехокардіографічних зрізів. Хоча сьогодні описано багато методів кількісної оцінки параметрів ПШ, у клінічній практиці здебільшого обмежуються лише якісною оцінкою структури і функції ПШ [1].

Про ішемію/ІМ ПШ під час ультразвукового дослідження можуть свідчити: дискінезія/гіпокінезія вільної стінки ПШ; парадоксальний рух МШП; поява/посилення трикуспідальної регургітації, регургітація на клапані легеневої артерії [6].

Також для верифікації ІМ ПШ застосовують індекс ефективності міокарда (myocardial performance index, MPI) – відношення суми часу ізволюмічного розслаблення і скорочення, поділеного на фракцію викиду ЛШ. Показник MPI $\geq 0,3$ вказує на наявність ІМ ПШ. Також корисною в діагностиці дисфункції ПШ є оцінка систолічної екскурсії площини трикуспідального кільця у М-режимі (TAPSE). Величина TAPSE < 15 мм свідчить про зниження скоротливості ПШ [1, 6].

У пацієнта М. через добу від початку больового синдрому та після проведення первинного ЧКВ ультразвукова картина серця виглядала так: аорта – 2,0/3,8/3,6 см; легенева артерія не розширена; ПШ – 4,2 см; тиск у ПШ – 30 мм рт. ст.; праве передсердя – 4,2 см; ліве передсердя – 4,1 см; кінцеводіастолічний розмір ЛШ – 5,1 см; кінцевосистолічний розмір ЛШ – 3,8 см; фракція викиду ЛШ за Simpson – 45 %; товщина МШП – 1,0 см; товщина ЗСЛШ – 0,9 см; важкий гіпокінез нижньоперегородкових, задніх, задньобічних сегментів на базальному, середньому і верхівкових рівнях; гіпокінез середніх відділів ПШ;



мітральний клапан – регургітація ++; аортальний клапан – тристулковий, регургітація відсутня, максимальний градієнт тиску на аортальному клапані – 5 мм рт. ст.; трикуспідальний клапан – регургітація +, максимальний градієнт тиску на трикуспідальному клапані – 20 мм рт. ст.; клапан легеневої артерії – регургітація +, максимальний градієнт тиску на клапані легеневої артерії – 1,5 мм рт. ст.; TAPSE – 1,3 см; діастолічна дисфункція I типу; діаметр нижньої порожнистої вени – 2,2 см, на вдиху спадається менш ніж на 50 %.

Виявлені інструментальні зміни в сукупності дозволили нам з високою імовірністю припустити наявність у нашого пацієнта поєднання ІМ ЗСЛШ та ІМ ПШ, що, безперечно, могло мати негативний вплив на прогноз щодо виживання і потребувало певної корекції протоколу фармакотерапії.

Сучасні рекомендації передбачають обмеження використання нітратів у пацієнтів з ІМ з елеваторним сегментом ST та ознаками ішемії ПШ, оскільки вони можуть знизити переднавантаження і поглибити ознаки дисфункції ПШ [2, 4].

Водночас у пацієнтів з ІМ ПШ низка досліджень відзначають позитивний вплив на систем-

ну гемодинаміку доведеного введення кристалолідів [4].

Застосування інотропних засобів теж може бути виправданим, якщо відповідь на введення рідини не є оптимальною. Найбільш дослідженим засобом у цьому випадку є добутамін [4].

Застосування таких лікарських засобів, як мілринон, інгібітори фосфодіестерази III, левосимендан при дисфункції ПШ допускається і може бути корисним, але є менш вивченим [4].

Висновки

Пацієнти з інфарктом міокарда задньої стінки лівого шлуночка у поєднанні з дисфункцією правого шлуночка мають гірший прогноз, порівняно з пацієнтами з ізолюваним інфарктом міокарда задньої стінки лівого шлуночка.

У пацієнтів з ознаками інфаркту міокарда задньої стінки лівого шлуночка доцільно записати ЕКГ у правобічних грудних відведеннях та оцінити ультразвукові параметри правого шлуночка з метою виявлення його можливої дисфункції.

Раннє первинне черезшкірне коронарне втручання має найкращий доведений вплив на про-

гноз у пацієнтів з ішемією/інфарктом міокарда правого шлуночка, порівняно з іншими методами лікування.

Пацієнти з підозрою на інфаркт міокарда правого шлуночка потребують корекції стан-

дартного протоколу фармакотерапії при інфаркті міокарда з обмеженням застосування нітратів та морфіну і застосування кристалоїдів та інотропних засобів для підтримання належної гемодинаміки.

Конфлікту інтересів немає.

Участь авторів: концепція і проєкт роботи – Н.Щ.; збір матеріалу, написання статті – Ю.С.; критична оцінка матеріалу, редагування тексту – А.К.

Література

1. Коваленко В.М., Сичов О.С., Долженко М.М. та ін. Ехокардіографічна оцінка правих відділів серця у дорослих. Рекомендації // WebCardio.org [Internet]. 2016. URL: <https://www.webcardio.org/ekhokardioghrafichna-otsinka-pravykh-viddiliv-sertsya-u-doroslykh-rekomendatsiji.aspx>.
2. Стаднік С.М. ЕКГ-діагностика інфаркту міокарда правого шлуночка. *Медицина неотложных состояний*. 2013. № 3(50). С. 69–71. URL: <https://cyberleninka.ru/article/n/ekg-diagnostika-infarkta-miokarda-pravogo-zheludochka/viewer>.
3. Стаднік С.М. Інфаркт міокарда правого шлуночка: проблеми діагностики. *Здоров'я України*. 2013. № 8. С. 66–67. URL: https://health-ua.com/pics/pdf/ZU_2013_Cardio_2/66-67.pdf
4. Jeffers J, Boyd K, Parks L. Right ventricular myocardial infarction // StatPearls Publishing [Internet]. 2021. URL: <https://pubmed.ncbi.nlm.nih.gov/28613702/>
5. Lupi-Herrera E, González-Pacheco H, Juárez-Herrera U, et al. Primary reperfusion in acute right ventricular infarction: An observational study. *World J Cardiol*. 2014;6(1):14–22. URL: <https://pubmed.ncbi.nlm.nih.gov/24527184/>
6. Venkatachalam S, Wu G, Ahmad M. Echocardiographic assessment of the right ventricle in the current era: Application in clinical practice. *Echocardiography*. 2017;34(12):1930–47. URL: <https://pubmed.ncbi.nlm.nih.gov/28833543/>

Yu.V. Savitska^{1,2}, **A.I. Klantsa**¹, **N.V. Shchepina**^{1,2}

¹ Khmelnytskyi Regional Cardiovascular Center of Khmelnytskyi Local Self-Government, Khmelnytskyi, Ukraine

² National Pirogov Memorial Medical University, Vinnytsya, Ukraine

Right ventricular myocardial infarction

Right ventricular myocardial infarction is a more common condition than is commonly believed. In the vast majority of cases, it is combined with myocardial infarction of the posterior wall of the left ventricle. However, right ventricular infarction often remains undiagnosed. At the same time, patients with a combination of myocardial infarction of the posterior wall of the left ventricle and the right ventricle have a more unfavorable prognostic course of the disease and require some adjustment of diagnostic and treatment strategies. This article is devoted to the clinical analysis of a case of right ventricular myocardial infarction.

Key words: myocardial infarction, right ventricle, diagnosis, treatment.