

УДК 616.007-053.1+616.039.76+616.089.819.1

DOI: <http://doi.org/10.31928/2305-3127-2018.3.2633>

**А.В. Максименко, Ю.Л. Кузьменко, А.А. Довгалюк,  
М.П. Радченко, О.О. Мотречко**

ДУ «Науково-практичний медичний центр дитячої кардіології та кардіохірургії МОЗ України», Київ

## **Аналіз анатомо-фізіологічних особливостей правих відділів серця, що впливають на ефективність балонної вальвулопластики та підвищують ризик проведення повторних втручань, у дітей зі стенозом клапана легеневої артерії**

**Мета роботи** – вивчити й оцінити анатомо-фізіологічні особливості правих відділів серця, що впливають на ефективність втручання і необхідність проведення хірургічних реоперацій після виконання балонної вальвулопластики стенозу клапана легеневої артерії, в немовлят та пацієнтів першого року життя.

**Матеріали і методи.** Дослідження ефективності втручання проводили на ретроспективному аналізі результатів балонної вальвулопластики у 238 дітей віком до 1 року з ізольованим стенозом клапана легеневої артерії. Процедуру вважали ефективною, якщо градієнт систолічного тиску між правим шлуночком та легеневою артерією знижувався більше ніж на 30 % порівняно з вихідним градієнтом; систолічний тиск у правому шлуночку зменшувався більше ніж на 30 % від вихідного рівня; відзначено зростання рівня сатурації артеріальної крові киснем (більше ніж на 10 %) у пацієнтів з вихідним зниженим рівнем. Субоптимальним результатом вважали залишковий градієнт систолічного тиску на клапані легеневої артерії 40 мм рт. ст. та вищий.

**Результати.** Балонна вальвулопластика клапана легеневої артерії була ефективною процедурою при ізольованому стенозі клапана легеневої артерії у 98 % немовлят та 90 % дітей віком від 29 днів до 1 року. Процедура асоціювалася з відсутністю випадків летальності та мінімальним ризиком ускладнень (1,6 %). Протягом 5 років спостереження 87,8 % новонароджених та 88,5 % дітей віком від 29 днів до 1 року не потребували повторних операцій. Наявність диспластичних змін клапана легеневої артерії (потовщення стулок клапана та асиметрії синусів) збільшує вірогідність потреби в повторному хірургічному втручанні на вихідному тракті правого шлуночка.

**Висновки.** Виражена гіпоплазія правого шлуночка та тристулкового клапана, великий розмір міжпередсердного сполучення і низький рівень сатурації крові киснем після припинення функціонування відкритої артеріальної протоки в післяопераційний період є чинниками, що статистично значуще збільшують необхідність проведення повторних втручань з оптимізації легеневого кровоплину в новонароджених.

**Ключові слова:** стеноз клапана легеневої артерії, балонна вальвулопластика, немовлята.

**Посилання:** Максименко А.В., Кузьменко Ю.Л., Довгалюк А.А., Радченко М.П., Мотречко О.О. Аналіз анатомо-фізіологічних особливостей правих відділів серця, що впливають на ефективність балонної вальвулопластики та підвищують ризик проведення повторних втручань, у дітей зі стенозом клапана легеневої артерії // Кардіохірургія та інтервенційна кардіологія.– 2018.– № 3.– С. 26–33.

**To cite this article:** Maksymenko AV, Kuzmenko YuL, Dovhaliuk AA, Radchenko MP, Motrechko OO. Anatomical and physiological features of the right heart affecting the effectiveness of balloon valvuloplasty and increase the risk of repeated interventions in children with valvular pulmonary artery stenosis. *Cardiac Surgery and Interventional Cardiology*. 2018;3(22):26-33 (in Ukr.).

Мотречко Олександра Олексіївна, лікар-хірург серцево-судинний відділення рентгеноангіографії та ендоваскулярної хірургії  
01135, м. Київ, вул. Чорновола, 28/1  
Тел. +380 (44) 284-03-20. E-mail: aessonnz@bigmir.net

Стаття надійшла до редакції 11 липня 2018 р.

**С**теноз клапана легеневої артерії (ЛА) – це природжена вада серця, що характеризується обструкцією виходу та збільшенням систолічного навантаження на правий шлуночок під час фази вигнання. Розрізняють клапанний, підклапанний (інфундибулярний) та надклапанний стеноз ЛА. Більшість дітей зі стенозом клапана ЛА не мають симптомів, або ж симптоматика в них малопомітна. З часом при помірному та вираженому стенозі в немовлят через наростання градієнта між правим шлуночком (ПШ) та ЛА розвивається серцева недостатність та підвищується ризик раптової смерті при фізичному навантаженні.

Новонароджені з критичним стенозом клапана ЛА мають дуктус-залежний легеневий кровоплин. Такі пацієнти помирають через гіпоксію, обумовлену закриттям компенсаторного артеріального протоку, або внаслідок серцевої недостатності.

На сьогодні операцією вибору при цій патології є балонна вальвулопластика [1]. Це втручання проводять при стенозі клапана ЛА, коли градієнт систолічного тиску становить понад 40–50 мм рт. ст. і наявні ознаки правошлуночкової недостатності або залежного від артеріальної протоки легеневого кровоплину.

Незважаючи на високу безпосередню ефективність втручання в дітей старшого віку, проведення процедури в немовлят пов'язано з підвищеним ризиком ускладнень та субоптимального результату і потребою в додаткових кардіохірургічних втручаннях [2].

**Мета роботи** – вивчити й оцінити анатомофізіологічні особливості правих відділів серця, що впливають на ефективність втручання і необхідність проведення хірургічних реоперацій після виконання балонної вальвулопластики стенозу клапана легеневої артерії в немовлят та пацієнтів першого року життя.

## Матеріали і методи

Дослідження ефективності втручання проводили на ретроспективному аналізі результатів балонної вальвулопластики в дітей віком до 1 року з ізольованим стенозом клапана ЛА. З дослідження вилучали пацієнтів, які мали супутню серцево-судинну патологію (окрім артеріальної протоки та міжпередсердного сполучення), більше ніж мінімальні дефекти міжшлуночкової перегородки та більше ніж невеликі стенози стовбура або гілок ЛА.

За період із 1 січня 2007 р. до грудня 2014 р. у Науково-практичному медичному центрі дитячої кардіології та кардіохірургії МОЗ України було

проведено 238 процедур балонної вальвулопластики при стенозі клапана ЛА. Пацієнтів розділили за віком на дві групи: новонароджені (віком до 28 днів) та діти віком від 29 днів до 12 місяців.

У групі новонароджених ( $n = 104$ ) було 46 (44 %) пацієнтів жіночої статі та 58 (56 %) – чоловічої. Медіана віку становила 6 днів (від 3 годин до 26 днів), середня маса тіла –  $(3,40 \pm 0,63)$  кг (1,7–5,7 кг). У 15 (14 %) дітей маса тіла була менше 2,5 кг. Середній діаметр клапана ЛА становив  $(7,6 \pm 1,1)$  мм (5–10 мм), що відповідало  $z$ -score  $0,4 \pm 0,9$  (від –3,4 до +1,3). У 15 % пацієнтів виявлено виражений фіброз стулок клапана ЛА. Середній діаметр тристулкового клапана становив  $(12,0 \pm 1,8)$  мм (7,5–16 мм), що відповідало  $z$ -score  $0,7 \pm 0,83$  (від –2,9 до 1,1).

За даними рентгеноваскулярного обстеження у новонароджених: систолічний тиск у ПШ дорівнював у середньому  $(102,3 \pm 20,0)$  мм рт. ст. (50–170 мм рт. ст.), середній градієнт систолічного тиску на клапані ЛА –  $(77,8 \pm 21,0)$  мм рт. ст. (35–150 мм рт. ст.). Середній рівень сатурації артеріальної крові киснем становив  $(85,1 \pm 10,9)$  % (42–98 %). Артеріальна протока функціонувала у 67 (64,4 %) дітей, 40 (38,5 %) мали дуктус-залежний легеневий кровоплин. У тяжкому стані, обумовленому гіпоксією, перебували 60 (58 %) дітей. Відкрите овальне вікно виявлено у 94 (90,4 %) осіб. Для оцінки впливу розміру міжпередсердного сполучення на гемодинаміку ми ввели індекс розміру міжпередсердного сполучення (розрахували шляхом ділення діаметра міжпередсердного дефекту, виміряного в мм, на площу тіла пацієнта в  $m^2$ ), що дорівнював у середньому  $(19,7 \pm 11,1)$  мм/ $m^2$  (0–53,7 мм/ $m^2$ ). Двоє (2 %) дітей мали супутню генетичну патологію (трисомію 21-ї хромосоми та синдром Вільямса).

У групі дітей віком від 29 днів до 12 місяців ( $n = 134$ ) було 73 (55 %) пацієнти жіночої статі та 61 (45 %) – чоловічої. Медіана віку становила 78 днів (29–365 днів), середня маса тіла –  $(5,5 \pm 1,9)$  кг (1,9–11,4 кг). Середній діаметр клапана ЛА становив  $(8,7 \pm 1,4)$  мм (5,0–14 мм), що відповідало  $z$ -score  $0,5 \pm 0,9$  (від –3,5 до +1,5). Виражений фіброз стулок клапана ЛА мали 28 % пацієнтів. Середній діаметр тристулкового клапана становив  $(13,9 \pm 1,8)$  мм (9–18 мм) що відповідало  $z$ -score  $0,4 \pm 0,7$  (від –2,6 до +1,1).

За даними рентгеноваскулярного обстеження: систолічний тиск у ПШ дорівнював  $(84,0 \pm 24,6)$  мм рт. ст. (40–170 мм рт. ст.), середній градієнт систолічного тиску на клапані ЛА –  $(62,7 \pm 25,6)$  мм рт. ст. (16–150 мм рт. ст.). Середній рівень сатурації артеріальної крові киснем у середньому становив  $(95,2 \pm 4,2)$  % (68–99 %).

Артеріальна протока функціонувала у 28 (20,1 %) пацієнтів, і на відміну від групи новонароджених легеневої кровоплин був дуктус-залежним лише в 0,7 % випадків. У цій групі частка пацієнтів, що перебували в тяжкому стані, дорівнювала лише 6,7 % (n=9). Тяжкість стану в цих 9 пацієнтів була обумовлена більше клінічними ознаками правошлуночкової недостатності та меншою мірою – гіпоксією. Відкрите овальне вікно виявлено у 99 (79,9 %) пацієнтів. Індекс розміру між-передсердного сполучення становив ( $10,1 \pm 8,7$ ) мм/м<sup>2</sup> (0–37,7 мм/м<sup>2</sup>). Одинадцять (8,2 %) дітей мали супутню генетичну патологію: стигми дизембріогенезу – 3 випадки, синдром Вільямса – 6 випадків; синдром Нунан – 2 випадки. Сімнадцять (12,7 %) пацієнтів мали невеликі дистальні стенози ЛА.

Втручання проводили в умовах рентгеноопераційної. В усіх 238 випадках балонної вальвулопластики пацієнти перебували в стані глибокої седації на самостійному диханні. Обов'язковими були ЕКГ та моніторинг сатурації артеріальної крові киснем. До початку та після інтервенції обов'язковим було визначення кислотно-основного стану крові пацієнта. Немовлят, що мали критичний стеноз клапана ЛА та дуктус-залежний легеневої кровоплин, забезпечували інвазивним моніторингом системного артеріального тиску.

Балонну вальвулопластику проводили через праву (n=231) або ліву (n=6) стегнову вену. У дітей віком до одного року зазвичай використовували інтродюсери 4F-5F. У 237 пацієнтів інтродюсер було встановлено пункційно, за стандартною методикою за Сельдингером, в одного пацієнта – шляхом хірургічної венесекції правої стегнової вени.

Перед проведенням вальвулопластики виконували праву вентрикулографію, для оцінки розміру й анатомії порожнини та вихідного тракту ПШ, візуалізації клапана і гілок ЛА. Вимірювали тиск у ПШ та діаметр кільця клапана ЛА. За ангіографічними даними вимірювання кільця клапана ЛА обирали діаметр балона-катетера для дилатації. Середнє відношення розміру клапана до діаметра балона-катетера становило ( $138 \pm 23$ ) % (від 63 до 200 %).

Надалі ангіографічний катетер (частіше за все використовували С-4, JR, MP) заводили в дистальні відділи гілок ЛА, для полегшення проходження через клапан ЛА використовували гідрофільні провідники з J-подібним кінцем. По провіднику в ЛА заводили ангіографічний катетер. Після вимірювання тиску в дистальні відділи однієї з гілок ЛА або через артеріальну протоку в низхідну аорту заводили ангіографічний

провідник (0.21, 0.25 або 0.35). По провіднику, антеградно, на рівень клапана ЛА встановлювали балон-катетер. Найчастіше використовували Tyshak II Numed.

У позиції клапана ЛА балон-катетер швидко роздували до кільця клапана ЛА після чого швидко здували. Після дилатації балон-катетер та провідник видаляли.

Оцінку безпосередньої ефективності втручання проводили за такими показниками: відновлення антеградного кровоплину за даними ангіографії; зменшення систолічного тиску в ПШ та зменшення систолічного градієнта тиску на клапані ЛА (більше ніж на 30 %); збільшення рівня сатурації артеріальної крові киснем (більше ніж на 10 %) у ціанотичних пацієнтів.

У випадках, коли через ознаки гіпоплазії правих відділів серця існувала вірогідність потреби в додатковому джерелі легеневого кровоплину, проводили ангіографію відкритої артеріальної протоки. Для цього катетер через ПШ та стовбур ЛА заводили у відкриту артеріальну протоку. Після проведення ангіографії оцінювали довжину, діаметр та анатомію артеріальної протоки, для визначення можливості стентування останньої як альтернативи накладання системно-легеневого анастомозу. Після закінчення процедури на місце пункції накладали стерильну компресійну пов'язку на 6–8 год. Час зсідання крові утримували в межах 8–10 хв, протягом 12 год після втручання (за необхідності вводили гепарин з розрахунку 30–50 Од/кг). Час флюороскопії при проведенні вальвулопластики в середньому становив ( $7,40 \pm 5,31$ ) хв (від 2 до 33 хв).

Статистичне опрацювання даних виконували за допомогою пакета прикладних програм Statistica та Excel. Дані наведено у вигляді  $M \pm m$ .

## Результати

Летальних випадків у ранній та пізній післяопераційний період не було.

Ускладнення виникли у 4 (1,68 %) пацієнтів:

– в одного (0,42 %) пацієнта з критичним стенозом клапана ЛА відзначено відшарування інтими в стовбурі ЛА після балонної вальвулопластики. У цього пацієнта в післяопераційний період спостерігався набряк легень, який усунуто консервативно;

– у двох (0,84 %) новонароджених протягом перших семи днів після втручання виник некротичний ентероколіт, обумовлений тяжкою гіпоксією на доопераційному етапі, один із них потребував хірургічного видалення ураженого сегмента кишечника;

– в одного (0,42 %) пацієнта на 3-тю післяопераційну добу виникла шлункова кровотеча, яка потребувала консервативного лікування.

У 12 (5 %) під час балонної вальвулопластики відбувся розрив балона-катетера, що не супроводжувалося емболією чи порушенням гемодинаміки.

Процедуру вважали ефективною, якщо градієнт систолічного тиску між ПШ та ЛА знижувався більше ніж на 30 % порівняно з вихідним градієнтом; систолічний тиск у ПШ зменшувався більше ніж на 30 % від вихідного рівня; спостерігалось зростання рівня сатурації артеріальної крові киснем (більше ніж на 10 %) у пацієнтів з вихідним зниженим рівнем. Субоптимальним результатом вважали залишковий градієнт тиску на клапані легеневої артерії 40 мм рт. ст. та вищий.

У групі новонароджених процедуру було розцінено як ефективну у 102 (98 %) пацієнтів. У 2 (2 %) новонароджених через значну дисплазію клапана ЛА вальвулопластика була не ефективною. З цих пацієнтів один мав синдром Нунан. Середній тиск у ПШ до вальвулопластики дорівнював ( $102,3 \pm 20,0$ ) мм рт. ст. (50–170 мм рт. ст.), відповідно і систолічний градієнт на клапані ЛА в середньому сягав ( $77,8 \pm 21,0$ ) мм рт. ст. (35–150 мм рт. ст.). Після балонної вальвулопластики середній систолічний тиск у ПШ знизився до ( $48,3 \pm 12,1$ ) мм рт. ст. (25–90 мм рт. ст.), а середній систолічний градієнт – до ( $17,7 \pm 11,1$ ) мм рт. ст. (1–69 мм рт. ст.).

У групі новонароджених вальвулопластика мала більший вплив на рівень оксигенації артеріальної крові, ніж в іншій групі. Середній показник сатурації артеріальної крові киснем зріс з ( $85,1 \pm 10,9$ ) % (42–98 %) до ( $91,0 \pm 5,8$ ) % (70–98 %). У абсолютної більшості пацієнтів (90 %) після процедури діагностовано невелику недостатність на клапані ЛА, у 6,7 % – помірну, у 2,9 % – мінімальну.

У групі новонароджених повторних кардіохірургічних втручань потребували 13 (12,2 %) пацієнтів. Вони перенесли 16 кардіохірургічних операцій.

У 10 пацієнтів у ранній післяопераційний період, після закриття відкритої артеріальної протоки, спостерігали зниження сатурації артеріальної крові киснем до 60–65 %. Гіпоксія в цих пацієнтів була обумовлена зниженим комплаєнсом ПШ та, як наслідок, право-лівим шунтуванням крові на передсердному рівні. Для збільшення рівня оксигенації артеріальної крові киснем та для того, щоб виграти час для відновлення комплаєнсу і росту правих відділів серця, пацієнтам виконано накладання системно-леге-

невого анастомозу. В подальшому одному з них, через недостатні для двошлуночкової корекції розміри правих відділів серця, у віці 2 роки проведено накладання қава-пульмонального анастомозу. В інших 9 пацієнтів спостерігали відновлення комплаєнсу ПШ, ріст правих відділів серця та збільшення рівня сатурації артеріальної крові киснем до 85–95 % протягом першого року життя. З них 8 пацієнтів потребували відміни антиагрегантної терапії для припинення функціонування системно-легеневого анастомозу та 1 – хірургічної перев'язки системно-легеневого анастомозу з пластикою правої гілки ЛА і закриття дефекту міжпередсердної перегородки. Двоє з 13 пацієнтів, що потребували реоперацій, у віці 3 та 4 місяці перенесли повторну балонну вальвулопластику ЛА (один у віці 9 міс потребував хірургічної пластики вихідного тракту ПШ; один у віці 1 рік 6 місяців – хірургічної пластики вихідного тракту ПШ та тристулкового клапана).

Зі 134 дітей віком від 29 днів до 12 місяців балонна вальвулопластика була ефективною у 121 (90 %) пацієнта. У 13 (9,7 %) пацієнтів через виражену дисплазію клапана ЛА результат операції був субоптимальним. У середньому систолічний тиск у ПШ знизився з ( $84,0 \pm 24,6$ ) мм рт. ст. (40–170 мм рт. ст.) до ( $48,1 \pm 15,0$ ) мм рт. ст. (25–100 мм рт. ст.), середній систолічний градієнт між ПШ та ЛА знизився з ( $62,7 \pm 25,6$ ) мм рт. ст. (16–150 мм рт. ст.) до ( $22,8 \pm 14,6$ ) мм рт. ст. (2–70 мм рт. ст.). Після балонної вальвулопластики 4 (3 %) пацієнти не мали недостатності на клапані ЛА (або мали мінімальну), у 123 (92 %) виявлено невелику недостатність, у 7 (5,2 %) – помірну.

Серед немовлят віком від 29 днів до 1 року 16 (11,5 %) пацієнтів потребували повторних кардіохірургічних втручань. Показанням до операції був максимальний градієнт тиску на вихідному тракту ПШ 70 мм рт. ст. і вище або наявність клінічних ознак правошлуночкової недостатності. Дванадцять пацієнтів перенесли операції з хірургічної реконструкції виходу з ПШ, інші чотири пацієнти – повторну балонну вальвулопластику через 1–11 місяців (двоє з них у віці 2 та 2,5 міс перенесли хірургічну реконструкцію вихідного тракту ПШ).

У 87,8 % новонароджених та 88,5 % дітей віком від 29 днів до 1 року протягом 6 років спостереження не було потреби в повторних хірургічних втручаннях (рисунки).

Реоперації в групі новонароджених в 77 % були спрямовані на збагачення легеневого кровоплину, й лише 24 % пацієнтів потребували реконструкції вихідного тракту ПШ. У той час як у групі дітей віком від 29 днів до 1 року всі

повторні операції були спрямовані на зменшення постнавантаження на ПШ.

Для визначення показників, які статистично значуще збільшують ризик ранніх реоперацій, новонароджені, що перенесли балонну вальвулопластику ( $n=104$ ), були розділені на дві групи: перша ( $n=94$ ) – пацієнти, що не потребували накладання системно-легеневого анастомозу, друга ( $n=10$ ) – пацієнти, які потребували збагачення легеневого кровоплину після балонної вальвулопластики (таблиця). У пацієнтів другої групи виявлено статистично значуще менший діаметр тристулкового клапана порівняно з дітьми першої групи. Також у другій групі відзначали більш виражену дисплазію клапана ЛА (більшу частку пацієнтів з вираженим фіброзом стулок та асиметрією синусів клапана ЛА). Для порівняння ступеня гіпоплазії та гіпертрофії ПШ додатково оцінювали довжину і ширину камери ПШ, товщину стінки ПШ у діастолу, віднесені до площі поверхні тіла. У пацієнтів другої групи розмір ПШ (індекс довжини та ширини ПШ) був статистично значуще меншим, у той час як індекс товщини стінки ПШ, який свідчить про ступінь вираження гіпертрофії, був вищим. Це означає, що однією з причин недостатнього легеневого кровоплину при цій ваді була гіпоплазія правих відділів серця, які не могли забезпечити достатній легеневий кровоплин. У пацієнтів другої групи абсолютний та віднесений до площі поверхні тіла розмір міжпередсердного сполу-

чення був статистично значуще більшим, ніж у пацієнтів першої групи. Це призводило до правого скиду на передсердному рівні внаслідок низького комплаєнсу ПШ та гіпоплазії правих структур серця. Більш значне шунтування на передсердному рівні обумовлювало зменшення легеневого кровоплину і відповідно зниження сатурації системної артеріальної крові киснем. Рівень сатурації артеріальної крові киснем перед повторним втручанням був нижчим у другій групі.

Діти віком від 29 днів до 12 місяців ( $n=134$ ) теж були розділені на дві групи для визначення факторів, що впливають на необхідність реінтервенції: група I ( $n=118$ ) – пацієнти, що не потребували повторних операцій, група II ( $n=16$ ) – пацієнти, що потребували повторних хірургічних та рентгеноваскулярних втручань.

Серед пацієнтів групи II 9 (56 %) дітей мали супутню генетичну патологію (4 – синдром Вільямса, 2 – синдром Нунан, 3 – стигми дизембріогенезу), в той час як у групі I лише двоє (1,7 %) мали стигми дизембріогенезу. Асиметрію синусів клапана ЛА спостерігали в 15 (94 %) дітей групи II і у 53 (45 %) – групи I. Потовщення стулок клапана ЛА спостерігали у 81 % дітей групи II і лише в 20 % – групи I. У пацієнтів групи II також був статистично значуще менший розмір синотубулярного з'єднання – ( $6,4 \pm 1,7$ ) мм ( $4,5-10$  мм) порівняно з ( $12,4 \pm 3,15$ ) мм ( $5,0-25$  мм) у пацієнтів групи I. Виявлено, що в

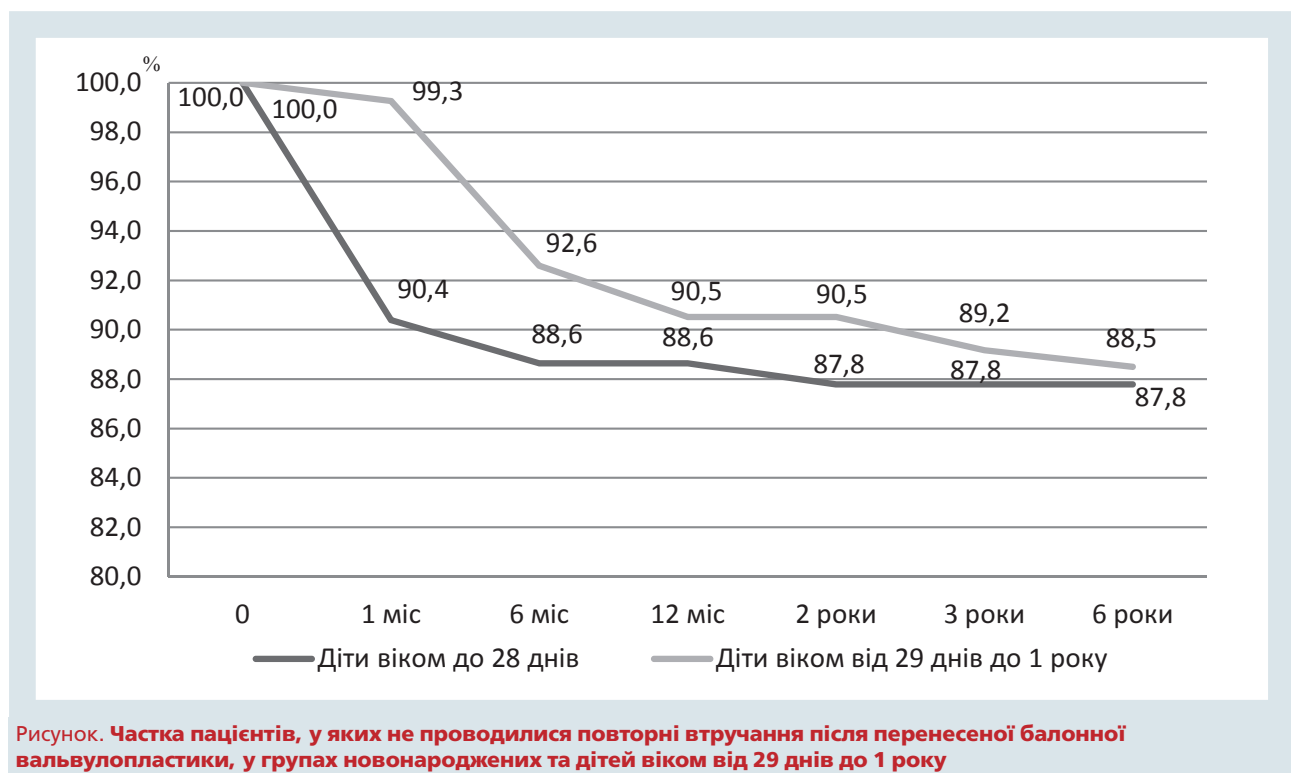


Рисунок. Частка пацієнтів, у яких не проводилися повторні втручання після перенесеної балонної вальвулопластики, у групах новонароджених та дітей віком від 29 днів до 1 року

Таблиця

**Порівняння анатомо-функціональних показників, які можуть впливати на виникнення потреби в ранніх реопераціях у новонароджених після балонної вальвулопластики клапана легеневої артерії**

Показник	Перша група (n=94)	Друга група (n=10)
Діаметр тристулкового клапана, мм	12,2 ± 1,7 (8–17) z-score –0,5 ± 0,7	8,8 ± 0,8 (8–10) z-score –2,1 ± 0,5
Потовщення стулок клапана		
Немає	37 (39 %)	2 (20 %)
Помірне потовщення та дисплазія стулок клапана ЛА	45 (48 %)	4 (40 %)
Виразене потовщення та дисплазія стулок клапана ЛА	12 (12,7 %)	4 (40 %)
Асиметрія синусів		
Немає	52 (55 %)	3 (30 %)
Є	42 (45 %)	7 (70 %)
Індекс довжини ПШ	144,0 ± 28,8 (74,8–223)	103,2 ± 38,0 (69–180)
Індекс ширини ПШ	109,0 ± 21,6 (59–165)	73,8 ± 26,0 (52–122)
Індекс товщини стінки ПШ у діастолу	24,0 ± 7,6 (12–63)	31,7 ± 10,6 (14,3–53,1)
Діаметр міжпередсердного сполучення, мм	4,7 ± 1,9 (1,5–10)	6,1 ± 2,6 (3–11)
Індекс розміру міжпередсердного сполучення, мм/м <sup>2</sup>	18,8 ± 10,6 (0–42)	28,4 ± 12,0 (12–53)
Сатурація артеріальної крові киснем перед реоперацією, %	92,1 ± 4,8 (70–98)	81,3 ± 6,0 (70–90)

Категорійні показники наведено як кількість випадків і частка, кількісні – як  $M \pm m$ .

пацієнтів, які потребували повторних кардіохірургічних втручань на вихідному тракці ПШ, був більший індекс розміру міжпередсердного сполучення – ( $13,8 \pm 11,5$ ) мм<sup>2</sup>/м<sup>2</sup> (0–35 мм<sup>2</sup>/м<sup>2</sup>) порівняно з ( $9,6 \pm 8,2$ ) мм<sup>2</sup>/м<sup>2</sup> (0–37 мм<sup>2</sup>/м<sup>2</sup>) у пацієнтів групи I.

## Обговорення

Перша балонна вальвулопластика клапана ЛА проведена в 1953 р. V. Rubio-Alvarez дитині віком 10 місяців з критичним стенозом клапана ЛА [5]. Значного поширення в клінічній практиці метод набув після публікацій Semb та співавторів у 1979 р. і Кап та співавторів у 1982 р., які представили результати вдосконаленої методики з використанням спеціальних балонів-катетерів [3, 7]. За даними літератури, балонна вальвулопластика є ефективним та безпечним методом рентгенендоваскулярного втручання з низьким ризиком ускладнень [4].

У досліджуваній нами групі пацієнтів вальвулопластика була ефективною у 98 % новонароджених та в 90 % дітей віком від 29 днів до 1 року. Також вона супроводжувалася відсутністю випадків летальності та низьким ризиком ускладнень (1,6 %), що збігається з результатами досліджень інших клінік [1, 2]. Слід зазначити, що 87,8 % новонароджених та 88,5 % дітей віком від 29 днів до 1 року не потребували жодних повторних хірургічних втручань. Незважаючи на високу ефективність процедури реоперацій потребували

13 (12,2 %) новонароджених та 16 (11,5 %) немовлят віком від 29 днів до 1 року. Новонароджені через гіпоплазію правих відділів серця, низький комплаєнс ПШ, внаслідок його гіпертрофії та великий розмір міжпередсердного сполучення з право-лівим шунтуванням крові потребували операцій, спрямованих на збагачення легеневого кровоплину. Подібні результати представлені низкою авторів, що досліджували результати вальвулопластик у новонароджених з критичним стенозом клапана ЛА [2, 9]. Пацієнти віком від 29 днів до 1 року потребували хірургічної реконструкції вихідного тракту ПШ через виражену дисплазію та асиметрію синусів клапана ЛА. Субоптимальний результат балонної вальвулопластики клапана ЛА при дисплазії клапана описаний у низці досліджень, що вивчали дані інших центрів [6, 8].

Аналіз результатів нашого дослідження свідчить, що балонна вальвулопластика при ізольованому стенозі клапана ЛА є ефективним та безпечним методом кардіохірургічної допомоги немовлятам.

## Висновки

Балонна вальвулопластика клапана легеневої артерії є ефективною процедурою при ізольованому стенозі клапана легеневої артерії у 98 % немовлят та 90 % дітей віком від 29 днів до 1 року. Процедура асоціюється з відсутністю випадків летальності та мінімальним ризиком ускладнень (1,6 %).

Протягом 5 років спостереження 87,8 % новонароджених та 88,5 % дітей віком від 29 днів до 1 року не потребували повторних операцій.

Наявність диспластичних змін клапана легеневої артерії (потовщення стулок клапана та асиметрії синусів) збільшує ймовірність виникнення потреби в повторному хірургічному втручанні на вихідному тракті правого шлуночка.

*Конфлікту інтересів немає.*

*Участь авторів: концепція і проект дослідження – А.М., О.М.; збір матеріалу, огляд літератури – М.Р.; огляд матеріалу та змісту – Ю.К., А.Д.; редагування тексту – А.М., М.Р.*

Виражена гіпоплазія правого шлуночка та тристулкового клапана, великий розмір міжпередсердного сполучення і низький рівень сатурації крові киснем після припинення функціонування відкритої артеріальної протоки в післяопераційний період є чинниками, що статистично значуще збільшують необхідність проведення повторних втручань з оптимізації легеневого кровоплину в новонароджених.

## Література

- Behjati-Ardakani M., Forouzannia S.K., Abdollahi M.H., Sarebanhassanabadi M. Immediate, short, intermediate and long-term results of balloon valvuloplasty in congenital pulmonary valve stenosis // Med. Iran.– 2013.– Vol. 51 (5).– P. 324–328.
- Holzer R.J., Gauvreau K., Kreutzer J. et al. Safety and efficacy of balloon pulmonary valvuloplasty: a multicenter experience // Catheter Cardiovasc. Interv.– 2012.– Vol. 80 (4).– P. 663–672.
- Kan J.S., White R.I.Jr, Mitchell S.E., Gardner T.J. Percutaneous balloon valvuloplasty: a new method for treating congenital pulmonary-valve stenosis // New Engl. J. Med.– 1982.– Vol. 307.– P. 540–542.
- Liu T.L., Gao W. Pulmonary valve stenosis // Cardiac Catheterization for Congenital Heart Disease / Ed. G. Butera.– 1st ed.– New York, Dordrecht, London: Springer, Milan Heidelberg, 2015.– P. 261–277.
- Rubio-Alvarez V., Limon R.L., Soni J. Valvulotomias intracardiacas por medio de un cateter // Arch. Inst. Cardio Mexico.– 1953.– Vol. 23.– P. 183–192.
- Sehar T., Qureshi A.U., Kazmi U. et al. Balloon valvuloplasty in dysplastic pulmonary valve stenosis: immediate and intermediate outcomes // Coll. Physicians Surg Pak.– 2015.– Vol. 25 (1).– P. 16–21.
- Semb B.K.J., Tjonneland S., Stake G., Aabyholm G. Balloon valvulotomy of congenital pulmonary valve stenosis with tricuspid valve insufficiency // Cardiovasc. Radiol.– 1979.– Vol. 2.– P. 239–241.
- Shi-min Yuan P.H.D. Supravalvular pulmonaty stenosis: congenital versus asquired // Acta Medica Mediterranea.– 2017.– Vol. 33.– P. 849.
- Wang Qing, Wu Yu Rong, Zhang Li Na et al. Evaluating the risk factors of reintervention of neonates with PA/IVS and CPS/IVS after PBPV as initial intervention method // J. Cardiology.– 2016.– Vol. 68.– P. 190–195.

**А.В. Максименко, Ю.Л. Кузьменко, А.А. Довгалюк, М.П. Радченко, А.А. Мотречко**

ГУ «Научно-практический медицинский центр детской кардиологии и кардиохирургии МЗ Украины», Киев

### Анализ анатомо-физиологических особенностей правых отделов сердца, влияющих на эффективность баллонной вальвулопластики и повышающих риск проведения повторных вмешательств, у детей со стенозом клапана легочной артерии

**Цель работы** – изучить и оценить анатомо-физиологические особенности правых отделов сердца, влияющие на эффективность вмешательства и необходимость проведения хирургических реопераций после выполнения баллонной вальвулопластики стеноза клапана легочной артерии у новорожденных и пациентов первого года жизни.

**Материалы и методы.** Исследование эффективности вмешательства проводили на ретроспективном анализе результатов баллонной вальвулопластики у 238 детей в возрасте до 1 года с изолированным стенозом клапана легочной артерии. Процедуру считали эффективной, если градиент систолического давления между правым желудочком и легочной артерией снижался более чем на 30 % по сравнению с исходным градиентом; систолическое давление в правом желудочке уменьшалось более чем на 30 % от исходного уровня; отмечен рост уровня сатурации артериальной крови кислородом (более чем на 10 %) у пациентов с исходно сниженным уровнем. Субоптимальным результатом считали остаточный градиент систолического давления на клапане легочной артерии 40 мм рт. ст. и выше.

**Результаты.** Баллонная вальвулопластика клапана легочной артерии была эффективной процедурой при изолированном стенозе клапана легочной артерии у 98 % новорожденных и 90 % детей в возрасте от 29 дней до 1 года. Процедура ассоциировалась с отсутствием случаев летальности и минимальным риском осложнений (1,6 %). В течение 5 лет наблюдения 87,8 % новорожденных и 88,5 % детей в возрасте от 29 дней до 1 года не нуждались в повторных операциях. Наличие диспластических изменений клапана легочной артерии (утолще-

ние створок клапана и асимметрии синусов) увеличивает риск повторного хирургического вмешательства на выходном тракте правого желудочка.

**Выводы.** Выраженная гипоплазия правого желудочка и трехстворчатого клапана, большой размер межпредсердного сообщения и низкий уровень сатурации крови кислородом после прекращения функционирования открытого артериального протока в послеоперационный период являются факторами, которые статистически значимо увеличивают необходимость проведения повторных вмешательств по оптимизации легочного кровотока у новорожденных.

**Ключевые слова:** стеноз клапана легочной артерии, баллонная вальвулопластика, новорожденные.

**A.V. Maksymenko, Yu.L. Kuzmenko, A.A. Dovhaliuk, M.P. Radchenko, O.O. Motrechko**

Scientific and Practical Medical Center of Pediatric Cardiology and Cardiac Surgery, of Healthcare Ministry of Ukraine, Kyiv, Ukraine

### Anatomical and physiological features of the right heart affecting the effectiveness of balloon valvuloplasty and increase the risk of repeated interventions in children with valvular pulmonary artery stenosis

**The aim** – to study and evaluate the anatomical and physiological features of heart defects affecting the effectiveness and necessity of surgical reoperations after balloon valvuloplasty of valvular pulmonary artery stenosis in patients of the first year of life.

**Materials and methods.** The study of the effectiveness of the intervention was carried out on a retrospective analysis of the results of balloon valvuloplasty in 238 children under the age of 1 year with isolated pulmonary artery stenosis. The procedure was considered to be effective in such cases: (1) the pressure gradient between the right ventricle and pulmonary artery was reduced by more than 30 % compared to the initial, (2) the systolic pressure in the abdominal wall decreased by more than 30 %, (3) there was an increase in the level of oxygen saturation of arterial blood (more than 10 %) in patients with baseline low levels. The result was considered suboptimal when the residual pressure gradient on the valve of the pulmonary artery was 40 mm Hg and above.

**Results.** Balloon valvuloplasty of the pulmonary artery valve was effective in 98 % of infants and 90 % of children aged 29 days to 1 year. This procedure was associated with no cases of lethality and with a minimal risk of complications (1.6 %). During 5 years of follow-up, 87.8 % of newborns and 88.5 % of children between 29 days and 1 year did not require repeat surgery. The presence of dysplastic changes in the valve of the pulmonary artery (thickening of the valves and asymmetry of the sinuses) increases the likelihood of a need for repeated surgical intervention on the right ventricular tract.

**Conclusions.** The pronounced hypoplasia of the right ventricle and tricuspid valve, the amount of atrial interconnection and the low level of saturation after the termination of the functioning of the open arterial duct in the postoperative period are factors significantly increasing the need for interventions to optimize pulmonary flow in newborns.

**Key words:** pulmonary artery valve stenosis, balloon valvuloplasty, newborns.