

УДК 616.127-005.8-036.11+616.13-091-089.81

**Н.Т. Ватутин^{1,2}, А.В. Дмитриев², В.Б. Костогрыз², О.И. Столика²,
Е.В. Ещенко¹, Ю.П. Гриценко³, В.А. Карапыш²**¹ Донецкий национальный медицинский университет им. М. Горького² ГУ «Институт неотложной и восстановительной хирургии им. В.К. Гусака НАМН Украины», Донецк³ Национальный медицинский университет им. А.А. Богомольца, Киев

Случай успешной реваскуляризации патологически извитой артерии у больного с острым коронарным синдромом

Наличие патологической извитости коронарных артерий может стать непреодолимым препятствием при осуществлении инструментальной реканализации тромбированной коронарной артерии во время проведения чрескожного коронарного вмешательства у больных с острым коронарным синдромом с подъемом сегмента ST. Интракоронарный тромболитизис в данной ситуации может быть единственным способом реканализации инфарктзависимой коронарной артерии. В статье представлен клинический случай успешной реваскуляризации патологически извитой артерии у больного с острым коронарным синдромом с подъемом сегмента ST.

Ключевые слова: патологическая извитость коронарных артерий, реваскуляризация миокарда, интракоронарный тромболитизис, острый коронарный синдром.

Врожденная аномалия коронарных артерий является нередкой находкой в практике кардиохирурга и интервенционного кардиолога [2, 3]. Ее наличие, как правило, ассоциируется с возникновением неожиданных проблем, которые иногда нужно решать в весьма ограниченные сроки [1]. Одна из таких аномалий – патологическая извитость коронарных артерий. По некоторым данным [5], эта аномалия встречается примерно у 9 % лиц, которым проводят коронарографию. Ее наличие считается одной из причин стенокардии, фактором риска развития коронарного атеросклероза и, главное, существенно затрудняет хирургическую и чрескожную реваскуляризацию миокарда [1, 3, 4, 6, 7]. Об этом свидетельствует и наше наблюдение.

Больной М., 55 лет, врач-хирург, был доставлен в клинику 24.03.2015 г. бригадой скорой медицинской помощи с диагнозом «острый коронарный синдром с подъемом сегмента ST» спустя 4 ч с момента возникновения загрудинного болевого приступа. Несмотря на внутривенное

введение 1,0 мл 1 % морфина, прием внутрь 300 мг ацетилсалициловой кислоты и неоднократные ингаляции спреями нитроглицерина, у больного сохранялся болевой синдром, а на исходной ЭКГ, записанной в клинике, имелись все признаки острого коронарного синдрома с подъемом сегмента ST (рис. 1).

Больной сразу же был помещен в операционную эндоваскулярного отделения, где на фоне нагрузочной дозы (180 мг) тикагрелора (внутри) и введения 10 000 ед. нефракционированного гепарина (внутривенно капельно) ему была выполнена коронарография, выявившая острую окклюзию дистальной части правой коронарной артерии и ее выраженную патологическую извитость (рис. 2).

При этом последующие многократные попытки проведения ангиопластики и установки интракоронарного стента оказались безуспешными из-за невозможности осуществления тракции проводника через аномально извитую зону артерии. Между тем, у пациента сохранялся боле-

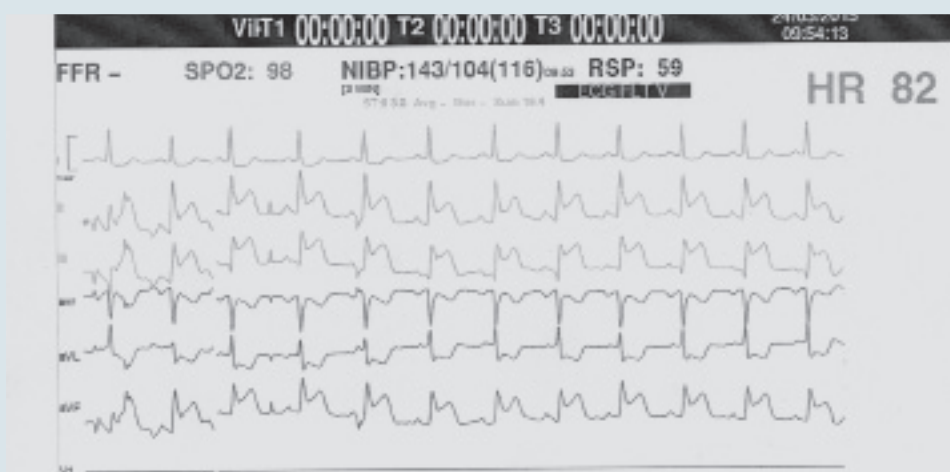


Рис. 1. Фрагмент електрокардіограми, записаної в клініці при поступленні пацієнта М., 55 лет

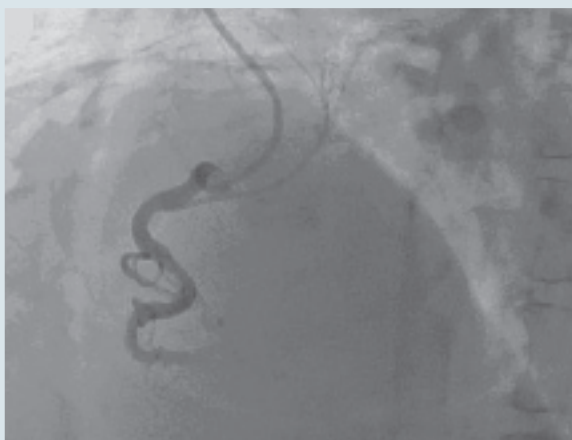

Рис. 2. Исходная ангиограмма правой коронарной артерии

вой синдром и появились клинические признаки левожелудочковой недостаточности. В связи с этим больному начали внутривенную инфузию нитроглицерина, а после короткой паузы, обусловленной проведением консилиума, решено осуществить интракоронарный тромболитис. С этой целью использовали альтеплазу (25 мг), после введения которой у пациента прекратился болевой синдром, а на ЭКГ появились признаки реперфузии – брадикардия и желудочковая эктопическая активность (рис. 3).

При контрольной коронарографии, проведенной спустя 30 мин после интракоронарного введения тромболитика, зарегистрировано полное восстановление кровотока в правой коронарной артерии (рис. 4).

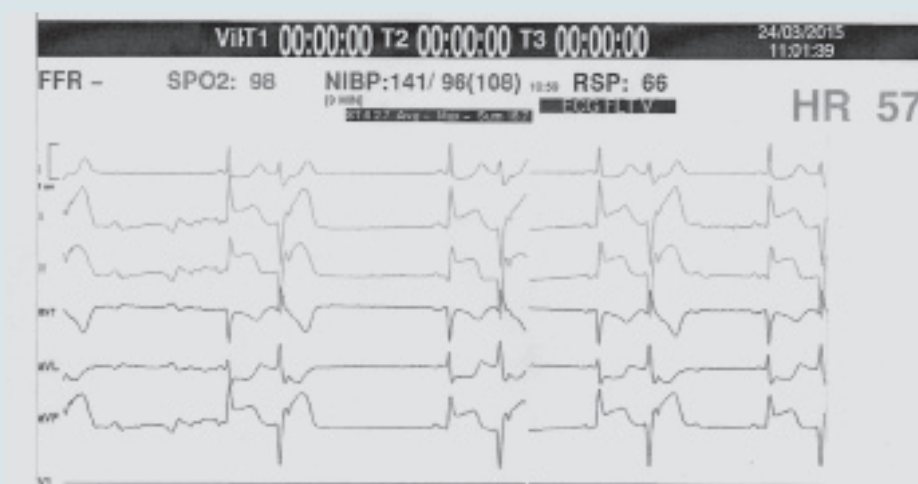


Рис. 3. Електрокардіограма сразу после проведения интракоронарного тромболитиса

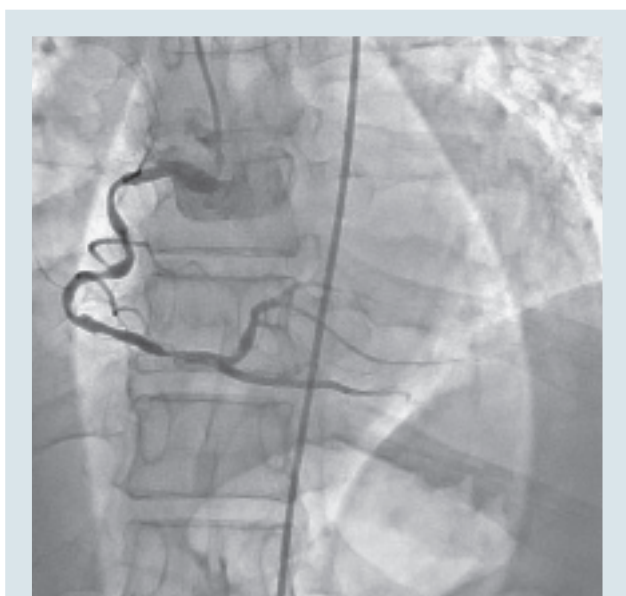


Рис. 4. Контрольная ангиограмма правой коронарной артерии после интракоронарного тромболитика

На контрольной ЭКГ, записанной спустя 30 мин после реперфузии, отмечена отчетливая положительная динамика – быстрое снижение элевации сегмента ST (рис. 5).

Последующее течение острой коронарной катастрофы у пациента было вполне благоприятным. Несмотря на формирование инфаркта миокарда нижней локализации с зубцом Q, на фоне медикаментозной терапии (β -адреноблокатор, нитрат, статин, ацетилсалициловая кислота, ингибитор ангиотензинпревращающего фермента, антагонист альдостерона) болевой синдром

не возобновлялся, функциональное состояние левого желудочка сохранилось на приемлемом уровне (перед выпиской из клиники его фракция выброса достигла 55 %, дистанция в тесте с 6-минутной ходьбой составила 550 м без депрессии сегмента ST). При суточном мониторинговании ЭКГ ишемических изменений не было.

Таким образом, у больного с патологической извитостью коронарных артерий развился острый коронарный синдром с подъемом сегмента ST вследствие полной окклюзии тромбом правой коронарной артерии. Попытка ангиопластики и стентирования этой артерии окончилась неудачей из-за невозможности проведения проводника через зону извитости (опасность перфорации артерии). Интракоронарный тромболитик альтеплазой позволил полностью растворить окклюдующий тромб и восстановить нормальный коронарный кровоток.

Интерес данного наблюдения заключается в следующем:

1. При чрескожном коронарном вмешательстве у больных с острым коронарным синдромом с подъемом сегмента ST патологическая извитость коронарных артерий может неожиданно выявляться с частотой примерно 9 %.

2. Наличие патологической извитости коронарных артерий может стать непреодолимым препятствием при осуществлении инструментальной реканализации тромбированной коронарной артерии.

3. Интракоронарный тромболитик в данной ситуации может стать единственным способом реканализации инфарктзависимой коронарной артерии.

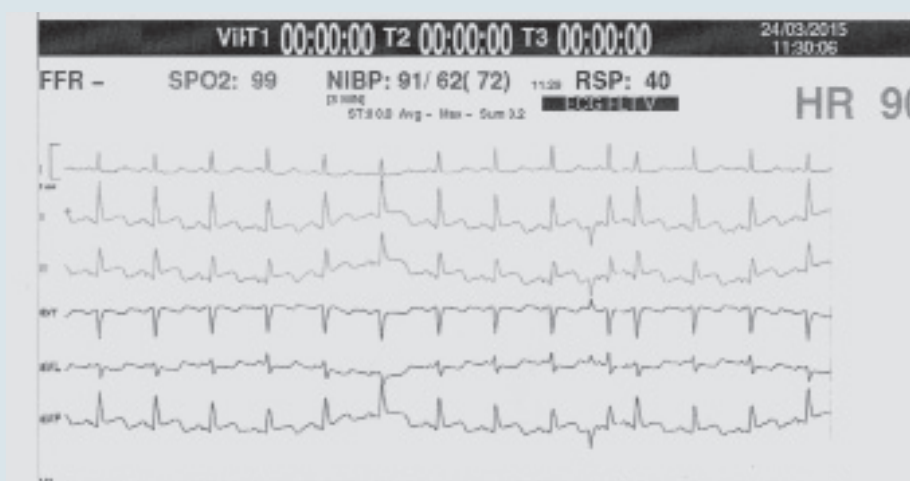


Рис. 5. Электрокардиограмма, записанная спустя 30 мин после реперфузии

Литература

1. Белевитин А.Б., Хубулава Г.Г., Власенко С.В. и др. Особенности выполнения эндоваскулярных вмешательств при наличии патологической извитости коронарного русла // Тезисы докладов Всероссийского съезда сердечно-сосудистых хирургов.– 2007.– С. 123–124.
2. Ватутин Н.Т., Бахтеева Т.Д., Калинкина Н.В., Перуева И.А. Врожденные аномалии коронарных артерий // Серце і судини.– 2011.– № 3.– С. 94–99.
3. Лебедева Е.О. Анализ распространенности извитости коронарных артерий у пациентов с сердечно-сосудистой патологией // Серцево-судинна хірургія: Щорічник наук. праць Асоц. серц.-судин. хірургів України.– 2012.– № 20.– С. 302–306.
4. Руденко А.В., Ватутин Н.Т., Калинкина Н.В. и др. Случай аномального отхождения левой коронарной артерии от ствола легочной артерии (синдром Бланда – Уайта – Гарланда) // Серце і судини.– 2011.– № 4.– С. 112–116.
5. Чумакова Г.А., Подковыркин В.А. Клиническое значение патологической извитости коронарных артерий // Сердце.– 2010.– Т. 9.– № 2 (52).– С. 102–105.
6. Stein P.D., Hamid M.S., Shivkumar K. et al. Effects of cyclic flexion of coronary arteries on progression of atherosclerosis // Am. J. Cardiol.– 1994.– Vol. 73.– P. 431–437.
7. Zegers E.S., Meursing B.T.J., Zegers E.B., Oude Ophuis A.J.M. Coronary tortuosity: a long and winding road // Neth. Heart J.– 2007.– Vol. 15 (5).– P. 191–195.

**М.Т. Ватутін^{1,2}, А.В. Дмитрієв², В.Б. Костоґриз², О.І. Століка², Є.В. Єщенко¹,
Ю.П. Гриценко³, В.А. Карапиш²**

¹ Донецький національний медичний університет ім. М. Горького

² ДУ «Інститут невідкладної і відновної хірургії ім. В.К. Гусака НАМН України», Донецьк

³ Національний медичний університет ім. О.О. Богомольця, Київ

Випадок успішної реваскуляризації патологічно звивистої артерії у хворого з гострим коронарним синдромом

Наявність патологічної звивистості коронарних артерій може стати нездоланною перешкодою при здійсненні інструментальної реканалізації коронарної артерії під час проведення черезшкірного коронарного втручання у хворих з гострим коронарним синдромом з підйомом сегмента ST. Інтракоронарний тромболізис у цій ситуації може бути єдиним способом реканалізації інфарктзалежної коронарної артерії. У статті представлено клінічний випадок успішної реваскуляризації патологічно звивистої артерії у хворого з гострим коронарним синдромом з підйомом сегмента ST.

Ключові слова: патологічна звивистість коронарних артерій, реваскуляризація міокарда, інтракоронарний тромболізис, гострий коронарний синдром.

**M.T. Vatutin^{1,2}, A.V. Dmitriev², V.B. Kostogryz², O.I. Stolika², Y.V. Yeshchenko¹,
Y.P. Gritsenko³, V.A. Karapysh²**

¹ M. Gorky Donetsk National Medical University, Ukraine

² Institute of Urgent and Recovery Surgery named after V.K. Gusak NAMS of Ukraine, Donetsk, Ukraine

³ O.O. Bogomolets National Medical University, Kyiv, Ukraine

The case of successful revascularization of pathologically tortuous artery in patient with acute coronary syndrome

The presence of pathological tortuosity of the coronary arteries may become an insurmountable obstacle for recanalization of the closed coronary artery during percutaneous coronary intervention in patients with acute coronary syndrome with ST segment elevation. Intracoronary thrombolysis in this situation may be the only way of recanalization of the infarct-related coronary artery. The article presents a case report of successful revascularization of pathologically tortuous artery in patient with acute coronary syndrome with ST segment elevation.

Key words: pathological tortuosity of the coronary arteries, myocardial revascularization, intracoronary thrombolysis, acute coronary syndrome.