

**Є.В. Аксьонов, В.С. Берестовенко, Ю.В. Панічкін, Р.М. Вітовський,  
Б.М. Гуменюк, Б.Б. Кравчук, В.М. Бешляга, М.Н. Дирда, О.О. Мазур,  
І.М. Кравченко, В.І. Кравченко**

ДУ «Національний інститут серцево-судинної хірургії ім. М.М. Амосова НАМН України», Київ

## Перший досвід ендоваскулярного ендопротезування аортального клапана

У статті наведено ознаки аортального стенозу, коротко охарактеризовано відомі на сьогодні способи лікування цієї патології. Детально розглянуто технологію транскатетерної імплантації аортального клапана CoreValve, досліджено можливості її застосування, безпечність та ефективність. Висновки зроблено за результатами успішного виконання транскатетерної імплантації аортального клапана чотирьом пацієнтам з вираженим аортальним стенозом. Після лікування хворі відзначали поліпшення загального стану: різке зменшення задишки і периферичних набряків, мінімізацію дискомфорту в ділянці серця, значне підвищення фізичної активності. З огляду на дані літератури і власний досвід авторів, транскатетерна імплантація аортального клапана CoreValve – це перспективний і відносно безпечний спосіб заміни нативного аортального клапана, особливо в пацієнтів похилого віку й осіб з високим ризиком.

**Ключові слова:** виражений аортальний стеноз, транскатетерна імплантація аортального клапана, протезування аортального клапана.

Поширеність аортального стенозу (АС) становить 4–5 % у людей віком понад 75 років [8]. Більше 300 000 осіб у всьому світі страждають на виражений АС. Часто розвитку АС неможливо запобігти – це може бути пов'язано з віком, накопиченням відкладень кальцію на клапані аорти, променевою терапією, прийомом лікарських препаратів або перенесеною ревматичною атакою. На виражений АС найчастіше вказують такі симптоми (всі або окремі з них): біль або стиснення в грудях, відчуття переднепритомного стану або слабкості при фізичній активності, запаморочення, втома, задишка, прискорене серцебиття, шум у серці. У таблиці представлено класифікацію тяжкості вад клапанів серця у дорослих.

Летальність при задавнених формах вираженого АС становить близько 50 % протягом двох років [9]. Тривалість життя пацієнтів, яким не проводили хірургічної заміни аортального клапана (АК), менша, ніж у хворих, яким таку операцію здійснили: одно-, дво- і п'ятирічна вижи-

ваність становила відповідно 52; 40 і 22 % порівняно з 87; 78 і 68 % [11].

Сьогодні пропонують кілька варіантів лікування вираженого АС. Лікарські препарати при тяжкому АС призначені для лікування супутніх захворювань, які можуть розвинутися в результаті звуження АК. Антиаритмічні препарати та антикоагулянти можуть допомогти контролювати аритмію або запобігти утворенню тромбів у найближчий період. Було вивчено вплив засобів, спрямованих на уповільнення розвитку ішемічної хвороби серця, у пацієнтів з помірною або тяжкою формою АС: лікування статинами не сповільнювало розвитку захворювання [2], тоді як у пацієнтів з легкою формою і високими концентраціями холестерину ліпопротеїнів низької щільності терапія статинами принесла користь [7].

Додатково до лікарських препаратів може застосовуватися балонна вальвулопластика для відкриття звуженого клапана (як перехід до протезування клапана), проте клінічні дослідження

Таблиця  
Класифікація тяжкості вад клапанів серця у дорослих [1]

Показник	Легкий АС	Помірний АС	Виражений АС
Швидкість потоку крові, м/с	< 3,0	3,0–4,0	> 4,0
Середній градієнт тиску, мм рт. ст.	< 25	25–40	> 40
Площа отвору клапана, см <sup>2</sup>	> 1,5	1,0–1,5	< 1,0
Індекс площі отвору клапана, ум. од.	–	–	< 0,6

показують, що коефіцієнт ймовірності розвитку рестенозу протягом одного року становить 80 % без поліпшення показника летальності [4, 10].

Протезування АК за допомогою операції на відкритому серці – золотий стандарт для заміни АК. Це ефективний, життєво необхідний метод лікування для багатьох пацієнтів з тяжким АС. Однак більш ніж у 30 % усіх пацієнтів з клінічними виявами тяжкого АС не показано або протипоказано хірургічне протезування клапана з огляду на вік або супутні захворювання [3].

Транскатетерна імплантація АК CoreValve – це перспективний варіант нехірургічного лікування пацієнтів з тяжким АС, для яких протезування АК під час хірургічної операції на відкритому серці становить високий або неприпустимий ризик. АК CoreValve подається через артерію по катетеру під рентгеноскопичним контролем. При розгортанні АК CoreValve пошкоджений клапан відтісняється і замінюється новим, який негайно починає діяти, щоб поліпшити потік крові від серця до інших частин тіла. Клапан виготовлено з тканин пери-

карда свині. Стулки, що керують током крові в АК CoreValve, кріпляться до гнучкої конструкції, яка самостійно розширюється (рис. 1).

Клінічний досвід транскатетерної імплантації АК підтверджено результатами понад 20 000 процедур з CoreValve, виконаних більш ніж у 40 країнах [6]. У 7 державних реєстрах повідомлено про частоту успіху втручання у 98 % випадках та про частоту інсультів менше 3 % [5]. Більше як у 80 % пацієнтів після імплантації функціональний клас серцевої недостатності за класифікацією NYHA поліпшився, як мінімум, на один. У 2007 р. система транскатетерної імплантації АК CoreValve отримала сертифікат відповідності європейським стандартам (CE-Mark) у лікуванні тяжкого АС. Дослідження ADVANCE системи CoreValve – наймасштабніше проспективне контрольоване багатоцентрове дослідження транскатетерної імплантації АК – показує, що лікування неоперабельних і ослаблених пацієнтів з високим ризиком за допомогою системи Medtronic CoreValve безпечно, пов'язане



Рис. 1. Аортальний клапан CoreValve

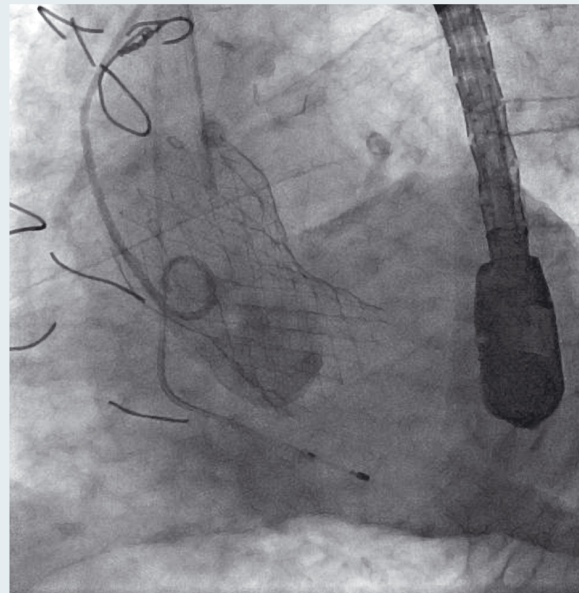


Рис. 2. Клапан CoreValve в аортальній позиції

з поліпшенням функціонування АК, а також низькими показниками ймовірності інсульту і смертності за 1 та 6 місяців спостереження.

У грудні 2012 р. нами було успішно виконано транскатетерну імплантацію АК чотирьом пацієнтам з вираженим АС. Наводимо клінічний приклад одного з них.

### Клінічний випадок

Хворий О., 81 рік, зріст 173 см, маса тіла 85 кг, госпіталізований у відділення хірургії набутих вад серця у грудні 2012 р. зі скаргами на задишку при фізичному навантаженні, болі в серці, обмеження фізичної активності, периферичні набряки. З анамнезу встановлено, що ваду діагностовано у 2011 р., пацієнт хворіє на цукровий діабет 2-го типу і має полікістоз нирок. Діагноз: комбінована аортальна вада з перевагою стенозу 4-го ступеня, кальциноз 3+, мітралізація вади, артеріальна гіпертензія 2-го ступеня, серцева недостатність ІА стадії, цукровий діабет 2-го типу, полікістоз нирок, хронічна ниркова недостатність ІІІ стадії, аденома простати T<sub>2</sub>N<sub>x</sub>M<sub>0</sub>.

За даними ехокардіографії: діаметр висхідної аорти 3,7 см, кальциноз 3+, градієнт на АК 104 мм рт. ст., зворотний витік слабкий. Мітральний клапан кальцинований (+), зворотний витік мінімальний. Лівий шлуночок гіпертрофований, фракція викиду 55 %.

Пацієнту з метою уточнення діагнозу і вибору подальшої тактики лікування виконано коронарорентрокулографію і вимірювання тиску в порожнинах серця. Коронарні й ниркові артерії без видимих значних локальних уражень. Зворотний витік на АК мінімальний. Тиск у порожнинах серця в межах норми. Діагноз: комбінована аортальна вада з перевагою стенозу, кальциноз 3+, градієнт тиску на АК 120 мм рт. ст.

На серії комп'ютерних томограм органів грудної порожнини: форма грудної клітки звичайна. Внутрішні контури грудної стінки рівні й чіткі у всіх відділах. Плевра не змінена, ознак скупчення рідини в плевральній порожнині

немає. Легеневі поля симетричні, повітряні. Середостіння не зміщене і не розширене. Новоутворень у передньому і задньому середостінні не зареєстровано. Просвіт трахеї і головних бронхів не змінений. Лімфатичні вузли паравазальної, паратрахеальної, біфуркаційної та бронхіальної груп не збільшені. Серце розташоване звичайно. Гіпертрофія лівого шлуночка. АК і аорта дифузно кальциновані. Діафрагма розташована звичайно, її контури рівні, чіткі. Кісткові структури досліджуваного рівня не змінені.

Враховуючи ураження нативного АК у вигляді стенозу за даними ехокардіографії, вік пацієнта (більше 80 років), виражений кальциноз аорти і високий ризик відкритої кардіохірургічної операції, вирішено провести ендovasкулярне протезування АК.

Під ендотрахеальним наркозом після виконання судинного доступу (доступ через *a. femoralis dextra*), імплантації тимчасового кардіостимулятора та попередньої дилатації нативного АК за допомогою балона для вальвулопластики Nukleus 25×4 мм під рентгеноскопічним контролем встановлено аортальний протез Medtronic Core Valve System діаметром 29 мм (рис. 2). Після ендопротезування градієнт на АК знизився з 90 до 5 мм рт. ст., зворотний витік помірний (до +). Результат втручання визнано добрим. Після закінчення операції хворого переведено у відділення реанімації, де він провів 9 діб. У післяопераційний період виникла атріовентрикулярна блокада, з огляду на яку було імплантовано штучний водій ритму серця. Після лікування хворий відзначав поліпшення загального стану: різке зменшення задишки і периферичних набряків, мінімізацію дискомфорту в ділянці серця, значне поліпшення фізичної активності. Пацієнта виписано додому в задовільному стані через 12 діб після операції.

Враховуючи дані літератури і власний досвід, вважаємо, що транскатетерна імплантація АК CoreValve – це перспективний і відносно безпечний спосіб заміни нативного АК, особливо в пацієнтів похилого віку й осіб з високим ризиком.

### Література

1. Bonow R.O. 2008 Focused Update Incorporated Into the ACC/AHA 2006 Practice Guidelines for the Management of Patients With Valvular Heart Disease // J. Amer. Coll. Cardiology.– 2008.– Vol. 52.– P. 676–685.
2. Cowell S.J., Newby D.E., Burton J. et al. A randomized trial of intensive lipid-lowering therapy in calcific aortic stenosis // New Engl. J. Med.– 2005.– Vol. 352.– P. 2389–2397.
3. Lung B., Cachier A., Baron G. et al. Decision-making in elderly patients with severe aortic stenosis: Why are so many denied surgery? // Eur. Heart J.– 2005.– Vol. 26.– P. 2714–2720.
4. Jabbour R.J., Dick R., Walton A.S. Aortic balloon valvuloplasty: Review and case series // Heart Lung Circ.– 2008.– Vol. 17 (Suppl.)– P. S73–S81.
5. Laborde J.C., on behalf of the PAVR Registry participants. Aortic valve implantation by subclavian access site. Presented at EuroPCR 2009.– Barcelona, 2009.
6. Modine T., Obadia J.F., Choukroun E. et al. Transcatheter aortic valve implantation using the axillary/subclavian access: feasibility and early clinical outcomes // J. Thorac. Cardiovasc. Surg.– 2011.– Vol. 141.– P. 487–491.
7. Moura L.M., Ramos S.F., Zamorano J.L. et al. Rosuvastatin affecting aortic valve endothelium to slow the progression of

- aortic stenosis // J. Amer. Coll. Cardiology.– 2007.– Vol. 49 (5).– P. 554–561.
8. Nkomo V.T., Gardin J.M., Skelton T.N. et al. Burden of valvular heart diseases: a population-based study // Lancet.– 2006.– Vol. 368.– P. 1005–1011.
  9. Otto C.M. Timing of aortic valve surgery // Heart.– 2000.– Vol. 84.– P. 211–218.
  10. Otto C.M., Mickel M.C., Kennedy J.W. et al. Three-year out-
  - come after balloon aortic balloon valvuloplasty: Insights into prognosis of valvular aortic stenosis // Circulation.– 1994.– Vol. 89.– P. 642–650.
  11. Varadarajan P., Kapoor N., Bansal R.C., Pai R.G. Survival in elderly patients with severe aortic stenosis is dramatically improved by aortic valve replacement: results from a cohort of 277 patients aged  $\geq 80$  years // Eur. J. Cardio-thoracic Surgery.– 2006.– Vol. 30.– P. 722–727.

**Е.В. Аксенов, В.С. Берестовенко, Ю.В. Паничкин, Р.М. Витовский, Б.Н. Гуменюк, Б.Б. Кравчук, В.М. Бешляга, М.Н. Дырда, А.А. Мазур, И.Н. Кравченко, В.И. Кравченко**

ГУ «Национальный институт сердечно-сосудистой хирургии им. Н.М. Амосова НАМН Украины», Киев

### Первый опыт эндоваскулярного эндопротезирования аортального клапана

В статье перечислены признаки аортального стеноза, кратко охарактеризованы известные на сегодняшний день способы лечения данной патологии. Детально рассмотрены технологии транскатетерной имплантации аортального клапана CoreValve, исследованы возможности ее применения, безопасность и эффективность. Выводы сделаны на основании результатов успешного выполнения транскатетерной имплантации аортального клапана четырем пациентам с выраженным аортальным стенозом. После лечения больные отмечали улучшение общего состояния: резкое уменьшение одышки и периферических отеков, минимизацию дискомфорта в области сердца, значительное повышение физической активности. Учитывая данные литературы и собственный опыт авторов, транскатетерная имплантация аортального клапана CoreValve – это перспективный и относительно безопасный способ замены нативного аортального клапана, особенно у пациентов пожилого возраста и лиц с высоким риском.

**Ключевые слова:** выраженный аортальный стеноз, транскатетерная имплантация аортального клапана, протезирование аортального клапана.

**Ie.V. Aksonov, V.S. Berestovenko, Y.V. Panichkin, R.M. Vytofsky, B.N. Gumenuk, B.B. Kravchuk, V.M. Beshliaga, M.N. Dyrda, O.O. Mazur, I.N. Kravchenko, V.I. Kravchenko**

M.M. Amosov National Institute of Cardiovascular Surgery NAMS of Ukraine, Kyiv, Ukraine

### The first experience of endovascular aortic valve replacement

The signs of aortic stenosis are listed, the current methods of its treatment are characterized shortly. The technology of transcatheter aortic valve CoreValve implantation (TAVI) is considered in detail, the possibilities of its usage, safety and efficiency data are presented. The conclusions are made after successful TAVI in four patients with severe aortic stenosis. After the treatment the patients noted general improvement, i.e. decrease of breathlessness and edema, minimization of heart discomfort, increase of physical activity. Based on literature data and authors' own experience, TAVI is a promising and relatively safe way to replace the native aortic valve, particularly in elderly patients and patients with high risk of open heart surgery.

**Key words:** severe aortic stenosis, transcatheter aortic valve implantation, aortic valve replacement.