

УДК 616.126.3+616.12-008.313]-08

DOI: <http://doi.org/10.31928/2305-3127-2019.1.513>

**О.М. Грицай¹, Я.В. Скибчик¹, І.Ю. Мокрик¹, Є.В. Житинський¹,
В.О. Куць², О.Й. Жарінов², Б.М. Тодуров^{1,2}**

¹ ДУ «Інститут серця МОЗ України», Київ

² Національна медична академія післядипломної освіти імені П.Л. Шупика, Київ

Методи лікування фібриляції передсердь у пацієнтів з клапанною патологією серця

У огляді літератури показано клінічну ефективність таких хірургічних методів лікування фібриляції передсердь (ФП) у пацієнтів з клапанною патологією серця, як хірургічна ізоляція лівого передсердя, операція «коридор», операція «лабіринт» (Maze). Операція «лабіринт» зазнала чотири модифікації (Maze I–IV), і на сьогодні Maze IV є найбільш поширеним втручанням при клапанній ФП, яке значно знижує ризик тромбоемболічних ускладнень, пов'язаних із ФП. Розглянуто ефективність методів хірургічної абляції при клапанній ФП – радіочастотної, лазерної та мікрохвильової абляції, їх ефективність при доповненні хірургічних методів лікування. Представлено результати клінічних досліджень при клапанній ФП, з порівнянням схем хірургічного та комплексного лікування. Перспективним напрямком лікування клапанної ФП є розвиток міні-торакотомного доступу із застосуванням ендоскопічного комплексу. Незважаючи на велику кількість рандомізованих клінічних досліджень, жодне з них не було наділено достатньою потужністю для визначення статистично значущих відмінностей щодо виживання, а також на сьогодні не встановлено, яким чином хірургічне лікування клапанної ФП впливає на виживаність пацієнтів.

Ключові слова: фібриляція передсердь, клапанна патологія, хірургічні методи лікування, Maze I–IV, хірургічна абляція.

Посилання: Грицай О.М., Скибчик Я.В., Мокрик І.Ю., Житинський Є.В., Куць В.О., Жарінов О.Й., Тодуров Б.М. Методи лікування фібриляції передсердь у пацієнтів з клапанною патологією серця // Кардіохірургія та інтервенційна кардіологія. – 2019. – № 1. – С. 5–13.

To cite this article: Grytsay OM, Skybchuk YV, Mokryk IY, Zhytyns'kiy EV, Kuts VO, Zharinov OI, Todurov BM. The methods of treatment of atrial fibrillation in patients with valvular heart disease. *Cardiac Surgery and Interventional Cardiology*. 2019;1(24):5-13 (in Ukr.).

Поширеність фібриляції передсердь (ФП) у загальній популяції становить 1–2 %, і цей показник, ймовірно, збільшиться в найближчі 50 років [28]. Електрокардіографічне монітування дозволяє виявити ФП у кожного двадцятого пацієнта з гострим інсультом, тобто значно частіше, ніж стандартна ЕКГ у 12 відведеннях. ФП може довго залишатися не діагностованою (безсимптомна ФП), а багато хворих із ФП ніколи не госпіталізуються в стаціонар. Відповідно, справжня поширеність ФП у загальній популяції є більшою. Поширеність ФП зростає з віком – від менше 0,5 % серед осіб віком 40–50 років до 5–15 % – віком 80 років.

ФП може виникати приблизно у 30 % пацієнтів, які перенесли кардіохірургічні втручання. За

наявності супутніх надшлуночкових порушень ритму, діагностованих перед процедурою, ризик післяопераційної ФП збільшується до 60 %. ФП у пацієнтів кардіохірургічного профілю призводить до значних порушень гемодинамічної функції серця в періопераційний період, що збільшує ймовірність виникнення післяопераційних ускладнень, які можуть призводити до смерті та збільшення термінів госпіталізації [20]. У дослідженні CODACS (Consciousness Disorders After Cardiac Surgery) надшлуночкові порушення ритму були діагностовані у 78,3 % хворих кардіохірургічного профілю із ФП, виявленою до втручання [26].

Клапанна фібриляція передсердь. Ураження клапанів серця виявляють приблизно у 30 %

хворих із ФП. У цьому випадку ФП пов'язана з розтягненням лівого передсердя (ЛП) – раннім виявом мітрального стенозу та/або регургітації. ФП розвивається також на більш пізніх стадіях аортальних вад [23]. Хірургічне усунення клапанної патології у хворих із персистентною ФП, використанням у післяопераційний період електричної кардіоверсії та антиаритмічних препаратів приводить до стійкого відновлення синусового ритму лише в 9–16 % випадків [29]. Як мінімум, три обставини підтримують існування ФП після корекції мітральної вади: 1) наявність структурного та електрофізіологічного ремоделювання передсердь; 2) резидуальна легенева гіпертензія, обумовлена органічним судинним компонентом; 3) зниження скорочувальної здатності лівого шлуночка за рахунок висічення мітрального клапана та порушення цілісності ануло-папілярного кільця (це особливо актуально для пацієнтів із мітральним стенозом).

Хірургічні методи лікування фібриляції передсердь. Хірургічні методи лікування ФП були запропоновані на початку 80-х років минулого століття. На сьогодні серед операцій на відкритому серці заслуговують на увагу 1) хірургічна ізоляція ЛП; 2) операція «коридор»; 3) операція «лабіринт» (Maze) [5].

Хірургічна ізоляція лівого передсердя. У 1982 р. М.М. Scheinman представив операцію катетерної абляції пучка Гіса як спосіб контролю нерегулярного серцевого ритму, викликаного ФП або іншими рефрактерними до лікування надшлуночковими аритміями [27]. Це була процедура ізолювання, яка відмежувала передсердя від шлуночків. Тому виконання цієї операції вимагало імплантації електрокардіостимулятора, а ризик гемодинамічних і тромбоемболічних ускладнень залишався незмінним.

Операція «коридор». У 1985 р. G.M. Guiradon та співавтори розробили операцію «коридор» (рис. 1), при якій між ізолюваними передсердями залишали тонку смужку передсердної тканини в напрямку від синусно-передсердного до атріовентрикулярного (АВ) вузла, тому синусно-передсердний вузол залишався водієм ритму. При цьому втрачалася транспортна функція ЛП, а обидва передсердя продовжували фібрилювати після операції або розвивали свій власний асинхронний ритм. Оскільки передсердя ізолювалися від шлуночків, їх синхронне зі шлуночками скорочення стало неможливим [11]. Як наслідок, ані гемодинамічні порушення, ані ризик тромбоемболії не усувалися. Було показано, що в ранній післяопераційний період синусовий ритм зберігався у 81 % хворих, а в терміни до двох років –

у 71 % пацієнтів. Однак сьогодні ця процедура вилучена з арсеналу кардіохірургів, оскільки вона не є радикальною – після втручання в ЛП зберігається ФП або спостерігається асистолія і, відповідно, підтримуються умови для тромбоутворення. У післяопераційний період хворі повинні постійно отримувати антикоагулянтну терапію.

Операція «лабіринт» (Maze). Єдиною радикальною операцією з усунення тривалої персистентної форми ФП є процедура Maze («лабіринт»).

Ця операція відповідає всім необхідним вимогам, що висуваються до процедур радикального усунення ФП: 1) власне елімінація ФП; 2) відновлення синусового або передсердного ритму; 3) збереження АВ-синхронізації; 4) збереження транспортної функції передсердь; 5) зниження ризику тромбоемболічних ускладнень.

Концепція «лабіринту» полягає в хірургічному створенні ліній за принципом «розріз – шов», поділу міокарда передсердь на невеликі сегменти, що не дозволяє хвилям макрорентри поширюватися. Тим самим запобігають виникненню тріпотіння або фібриляції передсердь. У рамках втручання перериваються всі потенційно можливі кола макрорентри, а також зберігається функція синусно-передсердного й атріовентрикулярного вузлів, транспортна функція лівого і правого передсердь. На відміну від попередніх операцій, «лабіринт» успішно відновлює ритм серця, а також атріовентрикулярну синхронність скорочень, що значно знижує ризик тромбоемболічних ускладнень.

«Лабіринт І». Оригінальна операція передбачала виконання хірургічних розрізів таким чином, щоб електричний імпульс, виходячи з будь-якої точки передсердя, не міг поверну-

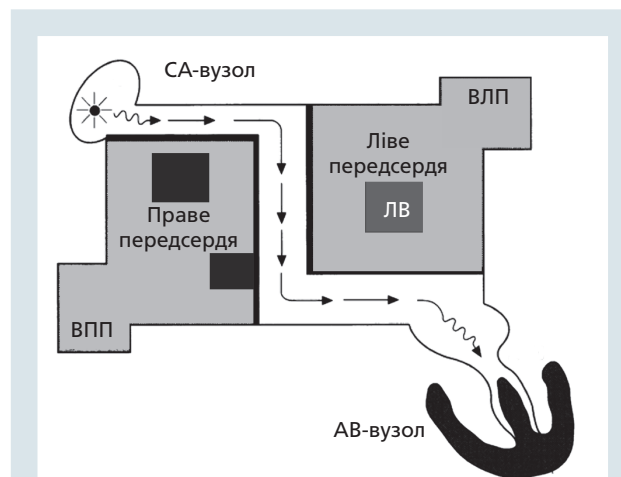


Рис. 1. Схематичне зображення операції «коридор».

СА-вузол – синаотріальний вузол; ВПП – вушко ПП; ВЛП – вушко ЛП; ЛВ – легеневі вени

тися в цю точку без перетину лінії шва. Тобто створювався лабіринт, у якого був єдиний вхід (через синусно-передсердний вузол) і єдиний вихід (через АВ-вузол), а також кілька тупиків уздовж основного маршруту. Були створені умови, при яких електричний імпульс із синусно-передсердного вузла приходив до АВ-вузла, активуючи при цьому міокард передсердь. При цій операції проводили субтотальну ізоляцію ЛП та легеневих вен, два поздовжніх розрізи проводили на правому передсерді (ПП), один – на міжпередсердній перегородці, що доповнювалося поперечною верхньою атріотомією. Безпосередні результати показали, що відновлення синусового ритму досягалося в 99 % випадків. Проте в цій операції були виявлені й мінуси, які полягали в післяопераційній дисфункції синусового вузла та неможливості генерувати тахікардію, що вимагало імплантації електрокардіостимулятора. Спостерігалися також випадки дисфункції ЛП [14].

«**Лабіринт II**». У подальших дослідженнях J.L. Cox встановив наявність передсердного пейсмейкерного комплексу – ширшої ділянки, розташованої на місці синусового вузла. Встановлено, що синусова тахікардія виходить із верхньої частини комплексу – безпосередньо з місця переходу ПП у верхню порожнисту вену. Саме там проходив один із розрізів операції «лабіринт», тому виникло питання про необхідність модифікації операції. Вирішили не проводити розрізи навколо синусового вузла, але це зумовило необхідність додати «протирозріз» на передній стінці ПП для запобігання виникненню кола рієнтри в цій ділянці.

Розріз, що йде від основи відсіченого вухка ПП через купол ЛП до основи вухка ЛП, також вимагав модифікації. Для того щоб імпульс міг проходити через ЛП і не виникало кола рієнтри навколо верхньої порожнистої вени, розріз купола ЛП був переміщений дозад, а його правий кінець починався всередині отвору верхньої порожнистої вени. Таким чином, були усунені недоліки операції «лабіринт I», і на її основі була створена модифікація «лабіринт II». Але і в цій операції були виявлені істотні недоліки. Переміщення розрізу з основи ЛП зміщало туди ж і розріз міжпередсердної перегородки, що значно ускладнювало експозицію розрізів ЛП. Більше того, при обох модифікаціях операції два розрізи закінчувалися в ділянці гирла верхньої порожнистої вени. Тому, щоб уникнути її звуження, необхідно було використовувати латку, а це ускладнювало виконання операції. Також з'ясувалося, що «лабіринт II» не усував

ризик частої післяопераційної дисфункції ЛП. Потрібна була модифікація операції [14].

«**Лабіринт III**». Для того щоб вирішити проблему подовженої міжпередсердної провідності, розріз основи ЛП був зміщений ще більше назад, що також привело до зміщення передсердної септіотомії назад. У результаті цієї модифікації передсердну септіотомію, що розташовується тепер позаду верхньої порожнистої вени, можна було виконати з лівого боку серця. Окрім того, в цьому випадку тільки один розріз поширювався до гирла верхньої порожнистої вени, а отже, не було необхідності використовувати перикардіальну латку. Так була створена модифікація «лабіринт III» (рис. 2). Внесені зміни були спрямовані на усунення таких ускладнень, як дисфункція синусового вузла і ЛП. Частота імплантації кардіостимулятора після операції також різко знизилася. Більше того, завдяки передсердним скороченням збільшилася фракція викиду лівого шлуночка [14].

«**Лабіринт IV**». У 2004 р. опублікували дані про модифікований варіант традиційної методики «Лабіринт III», де замість розрізів для створення трансмурального пошкодження передсердь були використані два види фізичного впливу – біполярна радіочастотна абляція (рис. 3) та кріотермія. Ця модифікація отримала назву «Лабіринт IV». Запропонована техніка дозволяла виконувати операцію в біатріальному варіанті й проводити більшу частину операцій на серці, що працює, оскільки біполярний радіочастотний вплив на ЛП здійснювався епікардіально, а на ПП – епіендокардіально, при цьому кардіоплегія та штучний кровообіг були потрібні тільки для виконання лінійних епікардіальних впливів у ЛП, а також для створення ліній до фіброзного кільця мітрального клапана. Перевагою цієї методики була можливість її проведення в умовах бічної торакалотомії або з використанням двобічного торакоскопичного доступу, що в більшості випадків суттєво знижувало тривалість та травматичність операції [14].

Таким чином, операція «лабіринт» зазнала чотири модифікації (Maze I–IV). На сьогодні операція «лабіринт» значно знижує ризик тромбоемболічних ускладнень, пов'язаних із ФП. Це відбувається внаслідок відновлення синусового ритму та транспортної функції ЛП, а також видалення або закриття вухка ЛП, в якому утворюється більшість тромбів, пов'язаних із ФП. На теперішній час ця операція є золотим стандартом хірургічного лікування ФП [7]. Незважаючи на ефективність, ця процедура залишається технічно складним і високоінвазивним втручанням.

Методи хірургічної абляції. В останнє десятиліття пристрої для хірургічної абляції дозволили змінити принципи інвазивного лікування ФП за рахунок зниження складності й тривалості

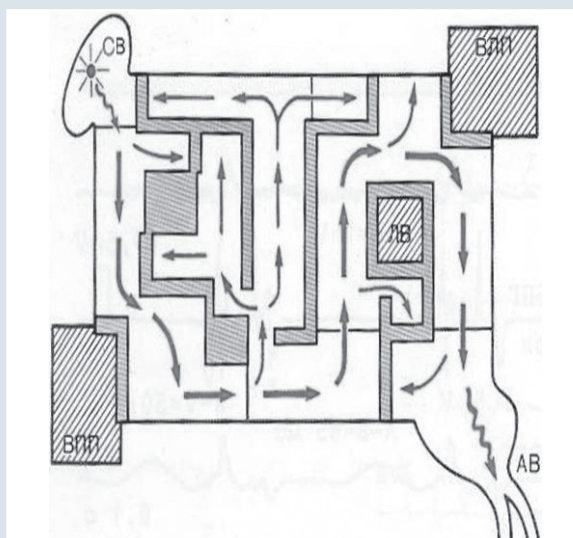
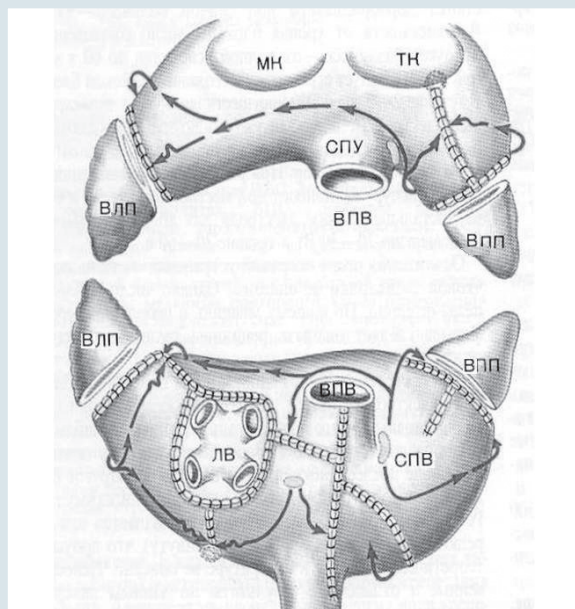


Рис. 2. Схема хірургічних розрізів операції Maze III

- Ізоляція легеневих вен (ЛВ) єдиним блоком.
- Видалення вушок обох передсердь (ВЛП, ВПВ).
- З'єднання розрізом шва вушка ЛП з колектором легеневих вен.
- З'єднання розрізом шва вушка ПП з фіброзним кільцем тристулкового клапана (ТК).
- З'єднання колектора легеневих вен із заднім півколом фіброзного кільця мітрального клапана (МК).
- Т-подібний розріз ПП (вертикальна атріотомія від передсердно-шлуночкової борозни + поздовжній розріз між верхньою порожнистою веною (ВПВ) і нижньою порожнистою веною (НПВ).
- Розріз міжпередсердної перегородки від атріотомічного розрізу до коронарного синуса.
- Атріотомічні розрізи з'єднуються між собою.

втручання, що надало можливість розширити показання до процедури і стимулювало розробку мінімально інвазивних методів лікування [7].

Хірургічна абляція є електрофізіологічно обґрунтованою та анатомічно орієнтованою [6]. Вона заснована на теорії множинних кіл повторного входу збудження (рієнтри), які формуються навколо анатомічних утворень, що перешкоджають гомогенному проведенню збудження: вічок легеневих вен і коронарного синуса, верхньої та нижньої порожнистих вен, вушок ЛП і ПП, отворів атріовентрикулярних клапанів. Субстратом для зміни електрофізіологічних властивостей міокарда передсердь можуть бути фіброз, запалення, ішемія та гіпертрофія. В останньому випадку навіть введений термін «критична маса» передсердного міокарда, який фібрилює. Усі ці фактори призводять до збільшення дисперсії рефрактерних періодів у різних зонах передсердь та анізотропії проведення збудження, що сприяє реалізації механізму рієнтри.

Розвиток абляційних технологій (радіочастотної та кріоабляції) сприяв більшому поширенню операції. Тому на сучасному етапі для скорочення часу ішемії міокарда і зниження ризику розвитку післяопераційних кровотеч значна частина розрізів замінена на абляційні лінії.

Відповідно до опублікованого консенсусного документа щодо катетерної та хірургічної абляції ФП термін «операція лабіринт» застосовується лише до процедур, схема яких поширюється на обидва передсердя, кавотрикуспідальний і мітральний перешийки [3]. При меншому обсязі втручання слід використовувати термін «хірур-

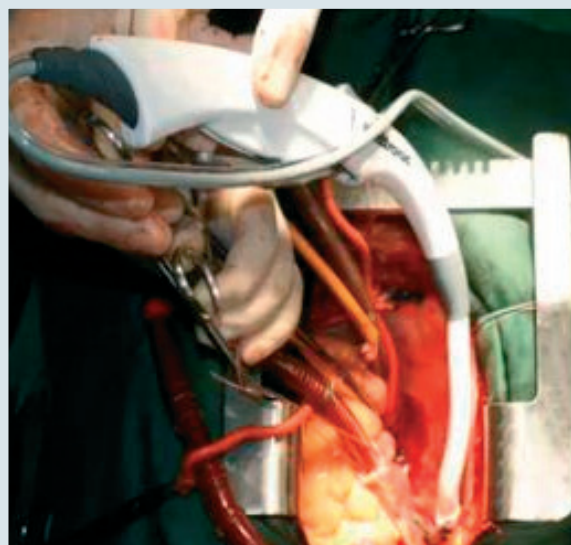


Рис. 3. Виконання радіочастотної абляції передсердь з допомогою біполярного зрошувального пристрою під час операції зі штучним кровообігом

гічна абляція ФП». У цілому можна виділити такі варіанти операцій: 1) власне операція «лабіринт», 2) ізоляція усть легеневих вен, 3) ізоляція усть легеневих вен зі створенням лінійних радіочастотних абляційних ліній у ЛП.

Радіочастотна абляція. Радіочастотний струм є першим джерелом енергії, який був використаний як альтернатива класичної операції «лабіринт» і найбільш широко застосовується в цей час. Доставка радіочастотної енергії може здійснюватися за допомогою монополярних і біполярних пристроїв. При використанні монополярних пристроїв поширення енергії відбувається від одного джерела з відносно низькою швидкістю. Незважаючи на можливість створення трансмуральних уражень при радіочастотній абляції з боку ендокарда в умовах кардіоплегії, нанесення абляційних ліній достатньої глибини на серці, що працює, є достатньо утрудненим [21]. Слід зазначити, що при використанні будь-яких монополярних пристроїв нефокусована енергія може пошкоджувати органи, розташовані поруч із серцем. Серед ускладнень методу наведені ушкодження вінцевих артерій, перфорація стравоходу з формуванням атріоезофагеальної фістули та парез діафрагмального нерва [8]. У біполярних пристроях зона впливу локалізована між двома близько розташованими електродами. Радіочастотна енергія призводить до формування пошкоджень виключно в місці абляції, що знижує ризик ускладнень з боку прилеглих органів. У доклінічних і клінічних дослідженнях при використанні біполярних пристроїв трансмуральні абляційні лінії формувалися впродовж 10–50 секунд. Вплив тільки на тканини, розташовані між електродами, обмежує можливість біполярних пристроїв, особливо під час операцій на серці, що працює.

Лазерна абляція. При абляції із застосуванням лазерного випромінювання формуються вузькі й глибокі ушкодження передсердь при збереженні їх гістологічної структури. Слід зазначити, що можливість створення трансмуральних абляційних ліній при використанні методу вимагає подальшого вивчення [8]. Лазерну енергію вивчали переважно в експериментальних дослідженнях, в яких було продемонстровано задовільний профіль ефективності та безпеки методу [8].

Мікрохвильова абляція. Для мікрохвильової енергії не є характерним пошкодження прилеглих органів. При використанні методу в умовах кардіоплегії формування трансмуральних абляційних ліній відбувається впродовж 90 секунд. В експериментальних дослідженнях отримані суперечливі дані відносно ефективності методу під час операцій на серці, яке працює, що в цей час перешкоджає застосуванню методу в рамках мінімально інвазивних процедур [22].

Результати клінічних досліджень. Схеми хірургічного втручання при клапанній ФП вивчали в рандомізованому дослідженні у 105 пацієнтів з клапанними вадами серця і постійною формою ФП (тривалість не менше 6 місяців) [19]. Як метод деструкції використовували кріоабляцію. Пацієнти були рандомізовані в групи ізоляції легеневих вен (одна група) і розширеного втручання (дві групи) з нанесенням ліній абляції від легеневих вен у напрямку до мітрального клапана. Тривалість спостереження – (41 ± 17) місяців. Незважаючи на прорив збудження через зони лінійної абляції в більшості пацієнтів, на момент останнього огляду синусовий ритм зберігався у 65 % хворих у групах розширеного втручання і 18 % – у групі ізоляції легеневих вен. При використанні антиаритмічних препаратів відзначалося збільшення ефективності контролю ритму до 94 і 59 % відповідно.

У метааналізі A.S. Barnett та співавторів, до завдань якого належало визначення переваги однієї зі схем хірургічного лікування ФП, були проаналізовані результати 69 досліджень, в яких взяли участь 5885 пацієнтів [1, 2]. Автори продемонстрували статистично значущі переваги схеми втручання, що охоплює обидва передсердя (ефективність контролю синусового ритму через 1 рік після бімоноатріальної абляції $(88,9 \pm 8,2)$ і $(75,9 \pm 8,4)$ %; $p = 0,001$).

У дослідженні J.S. Kim та співавт. з тривалістю спостереження 10 років взяли участь 540 пацієнтів, які перенесли хірургічну корекцію мітральної вади (пластика або протезування) [16]. У частини пацієнтів проводили хірургічну абляцію ФП із застосуванням холодової ($n = 185$) та мікрохвильової енергії ($n = 10$). За даними багатofакторного аналізу, невиконання хірургічної абляції ФП було одним із незалежних факторів великих ускладнень процедури (тромбоемболічні ускладнення, інфекційний ендокардит і кровотечі, пов'язані з антикоагулянтною терапією) та серцево-судинної смертності.

У нещодавньому опублікованому ретроспективному дослідженні з тривалістю спостереження до 5 років порівнювали середньострокову виживаність у 3262 пацієнтів, які перенесли кардіохірургічне втручання [18]. У дослідженні були виділені дві групи пацієнтів: група синусового ритму і група хворих із ФП, діагностованою до операції, в якій додатково виконували хірургічну абляцію ФП. У ході дослідження статистично значущих міжгрупових відмінностей відносно показників загальної смертності не виявлено (смертність 11,6 % у групі синусового ритму і 9,4 % у групі ФП, $p = 0,344$).

В іншому дослідженні, також проведеному J.S. Kim та співавт. у 569 пацієнтів, які пере-

несли хірургічну корекцію вад мітрального та/або аортального клапана, не продемонстровано статистично значущого впливу хірургічної абляції (кріоабляція або ультразвукова абляція) на загальну і серцево-судинну смертність [15]. У деяких повідомленнях також не встановлено міжгрупових відмінностей виживання при комбінованому втручанні (хірургічна абляція ФП і корекція вад серця) та ізольованою хірургічною корекцією вад серця [21].

У. Ishii та співавтори включили в своє дослідження 200 пацієнтів, яким було проведено операцію «лабіринт» [13]. Середній вік пацієнтів становив ($53,4 \pm 11,1$) року. Середній термін спостереження – (103 ± 37) міс. Тридцяти (15 %) пацієнтам виконано процедуру «лабіринт I», 12 (6 %) – «лабіринт II», 158 (79 %) – «лабіринт III». При цьому у 123 (62 %) пацієнтів була ізольована ФП без супутньої органічної патології серця. У ранній післяопераційний період (до 30 днів після операції) у 86 (43 %) пацієнтів розвинулися епізоди передсердної аритмії (ПА) – ФП, тріпотіння передсердь. За результатами цього дослідження було зроблено кілька висновків. По-перше, не виявлено зв'язку між частотою розвитку післяопераційних ПА та пізнім рецидивом ФП після операції. По-друге, було показано, що незавершені лінії абляції поруч з клапанним кільцем або коронарним синусом можуть служити джерелом інцизійних післяопераційних передсердних тахікардій (ПТ) навколо кілець мітрального або трикуспідального клапанів. Хотілося б відзначити, що автори при усуненні післяопераційних ПТ не застосовували системи тривимірного картування, тому могли лише опосередковано проаналізувати механізм та локалізацію аритмогенного субстрату.

Р. Kobza та співавтори опублікували результати дослідження 129 пацієнтів з ФП, яким виконувалася хірургічна абляція ФП за допомогою уніполярної радіочастотної енергії [17]. Середній вік пацієнтів – (53 ± 9) років. Середній термін спостереження – (20 ± 6) міс. ПА після операції розвинулися у 8 (6,2 %) пацієнтів. Для верифікації ПА після хірургічної абляції ФП застосовували систему тривимірного картування CARTO XR. Автори свідчать про те, що досить низька частота розвитку післяопераційних аритмій пов'язана з прямою візуалізацією ділянок серця, в яких проводиться абляція, і достатнім контактом електрод-тканина. Однак у 4 пацієнтів лінії абляції по задній стінці ЛП все ж були неспроможними. Необхідно відзначити, що інтенсивна абляція по задній стінці ЛП є ризикованою відносно пошкодження стравоходу, тому завжди необхідно зіставляти користь і потенційний ризик втручання.

Г. Golovchiner та співавтори опублікували результати дослідження, в яке були залучені 50 пацієнтів після хірургічної абляції ФП у поєднанні з втручанням на мітральному клапані [10]. Інтраопераційно абляцію проводили за допомогою уніполярної радіочастотної енергії. Середній вік пацієнтів становив (59 ± 13) років. Середній термін спостереження – (15 ± 7) міс. Сумарно у 7 (14,0 %) пацієнтів розвинулися післяопераційні ПА, проте не ФП. У цьому дослідженні системи тривимірного картування не застосовували.

Т. Deneke та співавтори опублікували результати дослідження, в яке були залучені 238 пацієнтів після хірургічної абляції ФП [9]. У 114 (48 %) пацієнтів було виконано лівопередсердний «лабіринт», у інших – біатріальний «лабіринт» за допомогою уніполярної зрошуваної енергії. Із 238 пацієнтів у середньому через (12 ± 7) міс після операції у 9 (3,8 %) пацієнтів розвинулися стійкі ПА. Електрофізіологічне дослідження виконано у всіх 9 пацієнтів у середньому через 6 місяців після операції. Середня тривалість циклу тахікардії становила (260 ± 54) мс. Аритмії розвинулися в післяопераційний період у 6 пацієнтів (у 5 – після лівопередсердного «лабіринту», у 1 – після біатріального). У 3 пацієнтів виявлено лівопередсердні аритмії (всі 3 після біатріального «лабіринту»). До аритмій належали типове істмусзалежне тріпотіння передсердь (у 3 пацієнтів), правопередсердна макроріентрі тахікардія та правопередсердна ектопічна тахікардія в ділянці кавотрикуспідального перешийка. Отже, блоку в латеральному істмусі не було. Після кардіоверсії реєстрували пробіжки поліморфної ПТ з ділянки задньої стінки ЛП. Таким чином, у цьому дослідженні вторинні аритмії після хірургічної абляції ФП не завжди були пов'язані з неспроможністю ліній абляції, що не узгоджується з даними, отриманими раніше R. Kobza та співавторами, які припустили, що електрофізіологічні проломи в лініях абляції виникали за рахунок нетрансмуральності створених ліній. Однак у дослідженні були виявлені великі рубцеві зони з вольтажем менше 0,5 мВ. При цьому, можливо, виникла неспроможність ліній абляції за рахунок життєздатної міокардіальної тканини, яка формує низьковольтажні зони. Проте лівопередсердні макроріентрі тахікардії рідко виникали в цьому дослідженні, незважаючи на те, що лінія абляції в ділянці лівого латерального перешийка часто виявляється нетрансмуральною. Це може свідчити про те, що взаємозв'язок між гістологічним трансмуральним та електрофізіологічним проведенням залишається незрозумілим.

О. Wazni та співавтори опублікували результати вивчення ПА після хірургічної операції

«лабіринт» [30]. У дослідження залучили 23 пацієнтів віком у середньому (64 ± 12) років, яким раніше було проведено операцію «лабіринт» за методикою «розріз – шов». Для вивчення електрофізіологічних характеристик післяопераційних ПА застосовували систему CARTO-3. У 8 (35 %) пацієнтів було виявлено рецидив ФП у зв'язку з відновленням проведення за лініями, що ізолюють легеневу вену. При цьому для успішного лікування пацієнтів необхідною була додаткова ізоляція вічок легеневих вен. У 5 (22 %) пацієнтів діагностовано фокусні ПТ (середня тривалість циклу (449 ± 85) мс), які локалізувалися в ділянці коронарного синуса (3 пацієнти), задньобоковій стінці ПП (1 хворий) і септальній з боку ЛП (1 пацієнт).

У. Нуо та співавтори опублікували результати дослідження ПА після хірургічного лікування ФП [14]. У дослідження увійшли 82 пацієнти з рецидивними ПА, яким раніше було проведено РЧА. У 22 (27 %) хворих діагностовано рецидив ФП, у 52 (63 %) – регулярні пароксизмальні тахікардії та у 8 (10 %) пацієнтів – рецидиви обох аритмій. Інтраопераційно проводили радіочастотну абляцію 17 (21 %) пацієнтам, кріоабляцію – 65 (79 %) хворим. Процедури картування та абляції здійснювали за допомогою систем тривимірної картування. У пацієнтів з регулярними ПТ обов'язково перевіряли спроможність таких ліній абляції: 1) лінія абляції в ділянці основи ЛП; 2) лінія до кільця мітрального клапана; 3) лінія в ділянці кавотрикуспідального істмусу; 4) інші лінії абляції (box lesion, лінія, що з'єднує лінію абляції в ділянці основи ЛП та його передньої стінки). У 85 пацієнтів сумарно верифіковані 103 передсердні тахікардії. Зі 103 тахікардій проведено успішне картування і абляція 86 (83 %) циклів. Тахікардії передбачали 1 фокальну передсердну тахікардію, 55 лівопередсердних рієнтри тахікардій, 2 локальні рієнтри тахікардії в ділянці гирла коронарного синуса, 1 верхньопетльову правопередсердну макрорієнтри тахікардій, 27 істмусзалежних макрорієнтри тахікардій. Локальні рієнтри тахікардії в ЛП локалізувалися переважно в ділянці міжпередсердної перегородки (5 із 7 тахікардій); 27 (59 %) із 46 макрорієнтри тахікардій у ЛП були перимітральними; 8 (17 %) із 46 макрорієнтри тахікардій локалізувалися в ділянці основи ЛП, причому переважали два кола рієнтри: 1) основа ЛП, атріосептальний відділ, нижня частина ЛП і задня стінка ЛП (7 циклів) і 2) основа ЛП і його передня стінка (1 цикл). Дев'ять макрорієнтри тахікардій у ЛП були асоційовані з легеневою веною, причому у 2 випадках коло рієнтри проходило навколо правих легеневих вен, а в 7 випадках – навколо лівих легеневих вен. У 65 (79 %) пацієнтів

пацієнтів необхідною була додаткова ізоляція легеневих вен, причому групи радіочастотної та кріоабляції статистично значуще не відрізнялися за показником ізоляції легеневих вен.

Міні-торакаотомний доступ. Окрім того, з розвитком малоінвазивної кардіохірургії модифікації процедури Maze стали проводитися через міні-торакаотомний доступ або повністю торакаоскопічно із застосуванням ендоскопічного комплексу.

Зокрема, в дослідженні M.G. Compiere та співавторів після торакаоскопічної радіочастотної ізоляції вічок легеневих вен за методикою box lesion біполярним електродом Cardioblate Gemini-s iRF у період спостереження (17 ± 7) місяців (мінімум 7 місяців) рецидивів ФП не було у 76 % пацієнтів без прийому антиаритмічних препаратів [4]. M. Rojar та співавтори [25] стверджують, що після лікування ФП за цією методикою в період спостереження 6 міс синусовий ритм зберігався у 90 % пацієнтів. Також, за даними різних публікацій, при використанні інших методик хірургічного лікування ізолюваної ФП торакаоскопічним доступом ефективність ремісії відносно ФП становить 73–86 % у період спостереження від 6 до 24 міс.

Висновки

Незважаючи на те, що ФП є предиктором серцево-судинної захворюваності та смертності у кардіохірургічних хворих, у цей час не встановлено, яким чином хірургічне лікування ФП впливає на виживаність пацієнтів. Жодне з рандомізованих клінічних досліджень, в яких вивчалися результати хірургічного лікування ФП, не мало достатньої потужності для визначення статистично значущих відмінностей щодо виживання [2]. Водночас адекватна оцінка ризику ускладнень є важливою для належного відбору пацієнтів та проведення катетерної абляції. У деяких обсерваційних дослідженнях у пацієнтів після хірургічного лікування ФП продемонстровано зниження серцево-судинної смертності.

Хоча схема проведення хірургічної абляції ФП досі залишається предметом дискусій, у порівняльних дослідженнях була показана необхідність проведення абляції в ЛП, включаючи ізоляцію легеневих вен. Необхідно відзначити, що навіть хірургічна абляція не є абсолютно ефективною, що виявляється розвитком післяопераційних ПА. Частота розвитку післяопераційних ПА залежить від відбору пацієнтів на операцію і використаного джерела енергії в рамках хірургічного втручання.

Хірургічна абляція ФП виконується в основному при поєднаних операціях у пацієнтів із супутньою вродженою чи набутою патологією серця. Однак останнім часом спостерігається

значне збільшення інтересу як електрофізіологів, так і серцево-судинних хірургів до хірургічної абляції ФП як до самостійної процедури. Можливими кандидатами на виконання ізольованої хірургічної абляції ФП є пацієнти після численних безуспішних катетерних абляцій ФП.

Через зростаючу операційну активність у рамках хірургічної абляції ФП очікується збільшення кількості пацієнтів з ПА після таких втручань. Ця категорія хворих потребує вивчення механізму ПА після хірургічної абляції ФП, розроблення відповідних алгоритмів та аналізу результатів у віддалений післяопераційний період.

Згідно з рекомендаціями Європейського товариства кардіологів 2016 р., необхідними є рандомізовані дослідження віддалених результатів торакокопічної хірургічної РЧА ізольованої ФП [24].

Таким чином, упродовж багатьох років антиаритмічну терапію ФП вважали терапією першої лінії. Однак незадовільні віддалені результати

Конфлікту інтересів немає.

Участь авторів: концепція і проект дослідження – О.Г., Б.Т., О.Ж.; редагування тексту – О.Ж., Я.С.; збір матеріалу – О.Г., І.М., Є.Ж.; написання тексту – О.Г., Я.С.; огляд літератури – О.Ж., В.К.

Література

- Barnett A.S., Kim S., Fonarow G.C. et al. Treatment of Atrial Fibrillation and Concordance With the American Heart Association/American College of Cardiology/Heart Rhythm Society Guidelines: Findings From ORBIT-AF (Outcomes Registry for Better Informed Treatment of Atrial Fibrillation) // *Circ. Arrhythm. Electrophysiol.*– 2017.– Vol. 10 (11).– P. e0050505 doi: 10.1161/CIRCEP.117.005051.
- Barnett S.D., Ad N. Surgical ablation as treatment for the elimination of atrial fibrillation: a meta-analysis // *J. Thorac. Cardiovasc. Surg.*– 2006.– Vol. 131 (5).– P. 1029–1035. doi: 10.1016/j.jtcvs.2005.10.020.
- Calkins H., Kuck K.H., Cappato R. et al. HRS/EHRA/ECAS expert consensus statement on catheter and surgical ablation of atrial fibrillation: recommendations for patient selection, procedural techniques, patient management and follow-up, definitions, endpoints, and research trial design // *J. Interv. Card. Electrophysiol.*– 2012.– Vol. 33 (2).– P. 171–257. doi:10.1007/s10840-012-9672-7
- Compier M.G., Braun J., Tjon A. et al. Outcome of stand-alone thoracoscopic epicardial left atrial posterior box isolation with bipolar radiofrequency energy for longstanding persistent atrial fibrillation // *Neth Heart J.*– 2016.– Vol. 24 (2).– P. 143–151. doi: 10.1007/s12471-015-0785-3.
- Cox J. Current status of the Maze-procedure for the treatment of atrial fibrillation // *Seminars Thorac. Cardiovasc. Surg.*– 2000.– Vol. 12.– P. 15–19. doi: 10.1016/S1043-0679(00)70011-6.
- Cox J.L. The surgical treatment of atrial fibrillation. IV. Surgical technique // *J. Thorac. Cardiovasc. Surg.*– 1991.– Vol. 101 (4).– P. 584–592. doi: 10.1016/j.hrthm.2009.05.019.
- Cox J.L., Boineau J.P., Schuessler R.B. et al. Modification of the Maze-procedure for atrial flutter and atrial fibrillation. I. Rationale and surgical results // *J. Thorac. Cardiovasc. Surg.*– 1995.– Vol. 110.– P. 473–484. doi: 10.1016/S0022-5223(95)70244-X.
- Demaria R.G., Page P., Leung T.K. et al. Surgical radiofrequency ablation induces coronary endothelial dysfunction in porcine coronary arteries // *Eur. J. Cardiothorac. Surg.*– 2003.– Vol. 23.– P. 277–282. doi: 10.1016/s1010-7940(02)00810-2.
- Deneke T., Müller P., Halbfaß P. et al. Effect of Different Ablation Settings on Acute Complications Using the Novel Irrigated Multipolar Radiofrequency Ablation Catheter (nMARQ) // *J. Cardiovasc. Electrophysiol.*– 2015.– Vol. 26 (10).– P. 1063–1068. doi: 10.1111/jce.12736.
- Golovchiner G., Mazur A., Kogan A. et al. Atrial flutter after surgical radiofrequency ablation of the left atrium for atrial fibrillation // *Ann. Thorac. Surg.*– 2005.– Vol. 79 (1).– P. 108–112. doi: 10.1016/j.athoracsur.2004.06.063.
- Guiraudon G.M., Jones D.L., Skanes A. et al. Revisiting right atrial isolation rationale for atrial fibrillation: functional anatomy of interatrial connections // *J. Interv. Card. Electrophysiol.*– 2013.– Vol. 37 (3).– P. 267–273. doi: 10.1007/s10840-013-9804-8.
- Huo Y., Christoph M., Forkmann M. et al. Reduction of radiation exposure during atrial fibrillation ablation using a novel fluoroscopy image integrated 3-dimensional electroanatomic mapping system: A prospective, randomized, single-blind, and controlled study // *Heart Rhythm.* 2015.– Vol. 12 (9).– P. 1945–1955. doi: 10.1016/j.hrthm.2015.05.018.
- Ishii Y., Sakamoto S.I., Miyagi Y. et al. Risk factors of recurrence of atrial fibrillation (AF) after AF surgery in patients with af and mitral valve disease // *Semin. Thorac. Cardiovasc. Surg.*– 2018.– Vol. 18.– P. 44–52. doi: 10.1053/j.semtcvs.2018.01.004.
- Je H.G., Shuman D.J., Ad N. Systematic review of minimally invasive surgical treatment for atrial fibrillation: a comparison of the Cox-Maze procedure, beating-heart epicardial ablation, and the hybrid procedure on safety and efficacy // *Eur. J. Cardiothorac. Surg.*– 2015.– Vol. 48 (4).– P. 531–540. doi: 10.1093/ejcts/ezu536.
- Kim J.B., Moon J.S., Yun S.C. et al. Long-term outcomes of mechanical valve replacement in patients with atrial fibrillation: impact of the Maze procedure // *Circulation.*– 2012.– Vol. 125 (17).– P. 2071–2080. doi: 10.1161/CIRCULATIONAHA.111.082347.
- Kim J.S., Lee J.H., Chang H.W. et al. Surgical Outcomes of Cox-Maze IV procedure using bipolar irrigated radiofrequency ablation and cryotherapy in valvular heart disease // *Thorac. Cardiovasc. Surg.*– 2011.– Vol. 44 (1).– P. 18–24. doi: 10.5090/kjtcvs.2011.44.1.18.
- Kobza R., Hindricks G., Tanner H. et al. Late recurrent arrhythmias after ablation of atrial fibrillation: incidence, mechanisms, and treatment // *Heart Rhythm.*– 2004.– Vol. 1 (6).– P. 676–683. doi: 10.1016/j.hrthm.2004.08.009.

18. Lee R., McCarthy P.M., Wang E.C. et al. Midterm survival in patients treated for atrial fibrillation: a propensity-matched comparison to patients without a history of atrial fibrillation // *J. Thorac. Cardiovasc. Surg.*– 2012.– Vol. 143 (6).– P. 1341–1351. doi:10.1016/j.jtcvs.2012.02.006.
19. Liu X., Tan H.W., Wang X.H. et al. Efficacy of catheter ablation and surgical CryoMaze procedure in patients with long-lasting persistent atrial fibrillation and rheumatic heart disease: a randomized trial // *Eur. Heart J.*– 2010.– Vol. 31 (21).– P. 2633–2641. doi: 10.1093/eurheartj/ehq201.
20. Ma W., Shi W., Wu W. et al. J Elevated gradient after mitral valve repair: The effect of surgical technique and relevance of postoperative atrial fibrillation // *J. Thorac. Cardiovasc. Surg.*– 2018.– Vol. 27.– P. 0022–52. doi: 10.1016/j.jtcvs.2018.07.107
21. Maltais S., Forcillo J., Boucharde D. et al. Long-term results following concomitant radiofrequency modified maze ablation for atrial fibrillation // *J. Card. Surg.*– 2010.– Vol. 25.– P. 608–613. doi: 10.1111/j.1540-8191.2010.01087.x.
22. Manasse E., Colombo P.G., Barbone A. et al. Clinical histopathology and ultrastructural analysis of myocardium following microwave energy ablation // *Eur. J. Cardiothorac. Surg.*– 2003.– Vol. 23 (4).– P. 573–577. doi: 10.1016/S1010-7940(02)00835-7.
23. Negi P.C., Mahajan K., Rana V. et al. Clinical Characteristics, Complications, and Treatment Practices in Patients With RHD: 6-Year Results From HP-RHD Registry // *Glob. Heart.*– 2018.– Vol. 18.– P. 89–99. doi: 10.1016/j.gh.2018.06.001.
24. Paulus K., Stefano B., Dipak K. et al. 2016 ESC Guidelines for the management of atrial fibrillation developed in collaboration with EACTS // *Eur. Heart J.*– 2016.– Vol. 37 (38).– P. 2893–2962. doi: 10.1093/eurheartj/ehw210.
25. Pojar M., Haman L., Parizek P. et al. Midterm outcomes of mini-invasive surgical and hybrid ablation of atrial fibrillation // *Biomed. Pap. Med. Fac. Univ. Palacky Olomouc Czech Repub.*– 2018.– Vol. 13.– P. 50. doi: 10.5507/bp.2018.050.
26. Sardu C., Marfella R., Testa G. et al. Electrophysiological mechanisms underlying the Inhibitory CARDiac syncope without asystolic significant pause: Therapeutic and prognostic implications. The ELICA randomized trial // *Medicine (Baltimore)*– 2018.– Vol. 97 (31).– P. e11757. doi: 10.1097/MD.00000000000011757.
27. Scheinman M.M. Atrial fibrillation therapy: rate versus rhythm control // *Pacing. Clin. Electrophysiol.*– 2003.– Vol. 26 (5).– P. 1175–1177. PMID: 12765444.
28. Stewart S., Hart C.L., Hole D.J., McMurray J.J. Population prevalence, incidence, and predictors of atrial fibrillation in the Renfrew. Paisley study // *Heart.*– 2001.– Vol. 86.– P. 516–521. doi: 10.1136/heart.86.5.516.
29. Suwalski P., Kowalewski M., Jasiński M. et al.; KROK Investigators. Survival after surgical ablation for atrial fibrillation in mitral valve surgery: Analysis from the Polish National Registry of Cardiac Surgery Procedures (KROK) // *J. Thorac. Cardiovasc. Surg.*– 2018.– Vol. 18.– P. 3232–3. doi:10.1016/j.jtcvs.2018.07.099.
30. Wazni O.M., Chung M.K. Catheter ablation for rate-controlled atrial fibrillation: new horizon in heart failure treatment // *J. Am. Coll. Cardiol.*– 2017.– Vol. 70 (16).– P. 1962–1963. doi:10.1016/j.jacc.2017.08.040.

**А.Н. Грицай¹, Я.В. Скибчик¹, И.Ю. Мокрик¹, Е.В. Житинский¹, В.А. Куць²,
О.И. Жаринов², Б.М. Тодуров^{1,2}**

¹ ГУ «Институт сердца МЗ Украины», Киев

² Национальная медицинская академия последилового образования имени П.Л. Шупика, Киев

Методы лечения фибрилляции предсердий у пациентов с клапанной патологией сердца

В обзоре литературы показана клиническая эффективность таких хирургических методов лечения фибрилляции предсердий (ФП) у пациентов с клапанной патологией сердца, как хирургическая изоляция левого предсердия, операция «коридор», операция «лабиринт» (Maze). Указывается, что операция «лабиринт» претерпела четыре модификации (Maze I–IV), и сегодня Maze IV является наиболее распространенным вмешательством при клапанной ФП, значительно снижает риск тромбоемболических осложнений, связанных с ФП. Рассмотрена эффективность методов хирургической абляции при клапанной ФП – радиочастотной, лазерной и микроволновой абляции, их эффективность при использовании в комплексе с хирургическими методами лечения. Представлены результаты клинических исследований при клапанной ФП, сравнение схем хирургического и комплексного лечения. Указано, что перспективным направлением лечения клапанной ФП является развитие миниторакотомного доступа с применением эндоскопического комплекса. Несмотря на большое количество рандомизированных клинических исследований, ни одно из них не наделено достаточной мощностью для определения статистически значимых различий по выживаемости, а также в настоящее время не установлено, каким образом хирургическое лечение клапанной фибрилляции предсердий влияет на выживаемость пациентов.

Ключевые слова: фибрилляция предсердий, клапанная патология, хирургические методы лечения, Maze I–IV, хирургическая абляция.

О.М. Grytsay¹, Y.V. Skybchik¹, I.Y. Mokryk¹, E.V. Zhytyns'kiy¹, V.O. Kuts², O.J. Zharinov², B.M. Todurov^{1,2}

¹ Heart Institute, Ministry of Health of Ukraine, Kyiv, Ukraine

² Shupyk National Medical Academy of Postgraduate Education, Kyiv, Ukraine

The methods of treatment of atrial fibrillation in patients with valvular heart disease

The article presents literature data on the methods of treatment of atrial fibrillation in patients with valvular heart disease. The clinical efficacy of surgical treatment in patients with atrial fibrillation is presented – surgical isolation of the left atrium, «corridor» and Maze procedures. It is emphasized that Maze operation has four modifications, and for today Maze IV is the most common intervention in valvular atrial fibrillation, significantly reducing the risk of thromboembolic complications associated with atrial fibrillation. The efficiency of surgical ablation in valvular atrial fibrillation is discussed, i.e. radiofrequency ablation, laser ablation, microwave ablation, their efficiency in addition to surgical treatment. The article also presents the results of clinical trials in valvular atrial fibrillation, after surgical and complex treatment. It is indicated that a novel method of treatment in patients with valvular atrial fibrillation is mini-access thoracotomy; after progression of minimally invasive cardiac surgery, modifications of Maze-procedures were performed through a mini-thoracotomy access or thoracoscopy with the usage of endoscopic complex. In conclusion, despite numerous clinical trials, none provided evidence base to determine statistically significant differences in survival; it has not currently been determined how surgical treatment of valvular atrial fibrillation influences the survival of patients.

Key words: atrial fibrillation, valvular disease, surgical treatment, Maze I–IV, surgical ablation.