

УДК 616.132-006.327-089

**Б.М. Тодуров, І.Ю. Мокрик, І.О. Аксьонова, Н.В. Понич, Х.М. Монастирська, О.А. Єпанчінцева, І.М. Кузьмич, В.Б. Демянчук**

ДУ «Інститут серця МОЗ України», Київ

## Безпосередні результати реконструкції аортального клапана за методикою Озакі

**Мета роботи** – оцінити безпосередні результати реконструкції аортального клапана за методикою Озакі, проаналізувати найбільш важливі аспекти періопераційного ведення цих пацієнтів.

**Матеріали і методи.** З грудня 2016 р. до серпня 2017 р. у ДУ «Інститут серця МОЗ України» проведено 40 операцій Озакі. Серед пацієнтів був 21 (52,5 %) чоловік. Середній вік хворих становив  $(66 \pm 11)$  років. У 14 (35 %) хворих виявлено двостулковий аортальний клапан. Більшість пацієнтів мали III (23 (57,5 %) особи) та IV (10 (25 %) осіб) функціональний клас за NYHA. Середній піковий градієнт тиску на аортальному клапані становив  $(92,5 \pm 35,0)$  мм рт. ст., середній діаметр кільця аортального клапана –  $(22,5 \pm 2,4)$  мм. Хірургічна техніка полягає у заміні кожної зі стулочок патологічного нативного аортального клапана на нову. Матеріалом для стулочок в усіх випадках був автоперикард, оброблений глутаральдегідом. Розмір та форму нових стулочок визначали за допомогою вимірників Озакі.

**Результати.** Операцію Озакі успішно виконано в усіх пацієнтів. Смертності та серйозних ускладнень у післяопераційний період не зареєстровано. Недостатність аортального клапана була незначною, тривіальною, або ж її не було взагалі. Середній піковий градієнт тиску на аортальному клапані на момент виписування зі стаціонару становив  $(14,5 \pm 2,3)$  мм рт. ст.

**Висновки.** Безпосередні результати застосування методики Озакі є перспективними і дозволяють рекомендувати методику до використання згідно з чинними клінічними рекомендаціями щодо біопротезів аортального клапана. Особлива цінність методу полягає в тому, що він дає змогу вирішити хірургічну проблему невідповідності «пацієнт – клапан». Для остаточного визначення місця методу Озакі в арсеналі засобів для корекції патології аортального клапана потрібні більш довготермінові результати післяопераційних спостережень, а також їх порівняння з такими при стандартних методиках.

**Ключові слова:** аортальний клапан, реконструкція, протезування, методика Озакі, безпосередні результати.

**Посилання:** Тодуров Б.М., Мокрик І.Ю., Аксьонова І.О., Понич Н.В., Монастирська Х.М., Єпанчінцева О.А., Кузьмич І.М., Демянчук В.Б. Безпосередні результати реконструкції аортального клапана за методикою Озакі // Кардіохірургія та інтервенційна кардіологія.– 2018.– № 2.– С. 45–50.

**To cite this article:** Todurov BM, Mokryk IYu, Aksionova IO, Ponych NV, Monastyrskaya CM, Yepanchintseva OA, Kuzmich IM, Demianchuk VB. Immediate results of aortic valve reconstruction using Ozaki method. *Cardiac Surgery and Interventional Cardiology*. 2018;2(21):45-50 (in Ukr.).

**П**орушення структури та функції аортального клапана (АК) – це найбільш поширена клапанна патологія серця. Так, наприклад, аортальний стеноз, найчастіша форма патології АК, трапляється приблизно у 1,5–2 % осіб віком понад 65 років [3]. Золотим стандартом лікування цієї патології вважають хірургічне протезування АК.

Для цього використовують механічні або біологічні протези. Перевагою механічного протеза є структурна цілісність протягом дуже тривалого часу, а недоліком – необхідність у довічному прийомі антикоагулянтів, високий ризик виникнення загрозливих кровотеч, тромбозу та тромбоемболічних ускладнень. Біологічні протези не

вимагають антикоагулянтної терапії, при цьому ризик дегенеративних змін та повторних операцій є вищим. Спільною негативною рисою всіх механічних та більшості біопротезів є наявність жорсткого каркаса. Він обмежує ефективний отвір клапана, робить технічно складною його імплантацію в аортальне кільце вузького діаметра, порушує природну ергономіку руху вихідного тракту лівого шлуночка, призводить до підвищеного градієнта тиску на клапані. З цих причин гемодинамічні характеристики штучних протезів гірші, ніж у нативного АК. Вагомою причиною обмеженого використання комерційно доступних протезів є їх висока вартість. Перераховані недоліки наявних методик протезування АК спонукають до розроблення нових способів його реконструкції.

У 2007 р. проф. Шигеюкі Озакі запропонував методику заміни АК шляхом окремого протезування кожної із його стулок (неокуспідизації). Матеріалом для їх виготовлення слугував власний перикард пацієнта, оброблений глутаральдегідом [4].

**Мета роботи** – оцінити безпосередні результати реконструкції аортального клапана за методикою Озакі, проаналізувати найбільш важливі аспекти періопераційного ведення цих пацієнтів.

## Матеріали і методи

З грудня 2016 р. до серпня 2017 р. у ДУ «Інститут серця МОЗ України» проведено 40 операцій Озакі. Демографічні та передопераційні клінічні характеристики пацієнтів наведено в таблиці.

Категорійні показники наведено як кількість випадків та частка, кількісні – як  $M \pm SD$ .

Усі втручання проводили під загальним інтубаційним наркозом. Після виконання середньої стернотомії, виділяють автоперикардальний клапоть розміром  $9 \times 10$  см. Його фіксують на планшетці за допомогою швів у такий спосіб, щоб уся тканина перикарда була під легким натягом (рис. 1). Перикард очищують від решток жирової тканини та занурюють у розчин 0,6 % глутаральдегіду на 10 хв. Після цього його знімають з планшетки і виполіскують у фізіологічному розчині 3 рази по 6 хв.

Апарат штучного кровообігу під'єднують у звичайний спосіб. Зупинки серцевої діяльності досягають шляхом антеградної інфузії кристалічного кардіоплегічного розчину. Поперечну аортотомію виконують за 1–1,5 см над місцем відходження правої коронарної артерії. Патологічний нативний клапан висікають і проводять ретельну декальцифікацію аортального кільця. Дистанцію

**Таблиця**  
**Демографічні та передопераційні клінічні характеристики пацієнтів, яким виконували реконструкцію аортального клапана за методикою Озакі**

Показник	Значення
Вік, роки	$66 \pm 11$
Чоловіки	21 (52,5 %)
Функціональний клас за NYHA	
II	7 (17,5 %)
III	23 (57,5 %)
IV	10 (25 %)
Стеноз АК / Недостатність АК	36 (90 %) / 4 (10 %)
Двостулковий АК	14 (35 %)
Діаметр кільця АК, мм	$22,5 \pm 2,4$
Мале кільце ( $\leq 21$ мм)	9 (22,5 %)
Максимальний градієнт тиску на АК, мм рт. ст.	$92,5 \pm 35,0$
Середній градієнт тиску на АК, мм рт. ст.	$57,8 \pm 19,0$
Фракція викиду лівого шлуночка $\leq 40$ %	8 (20 %)

Категорійні показники наведено як кількість випадків та частка, кількісні – як  $M \pm SD$ .

між комісурами оцінюють за допомогою вимірювачів Озакі (рис. 2).

Кожному із вимірювачів відповідає трафарет на планшетці, що додається. За допомогою трафаретів вирізаються автоперикардальні латки для протезування відповідних їм стулок (рис. 3, 4).

Стулки нового клапана вшиваються по ходу відповідного аортального кільця за допомогою поліпропілену 4.0. Шов починається від центру синуса і йде в напрямку до комісур. У цьому місці шви виводяться назовні аорти, де фіксуються на тефлоновій прокладці. Додатковий вертикальний П-подібний шов поліпропіленом 5.0 чи 6.0 забезпечує максимальний рівень коаптації стулок на рівні комісур (рис. 5).

У разі двостулкового АК нова комісура створеного тристулкового клапана формується в місці спайки між стулками, які злилися при утворенні двостулкового АК. Після завершення імплантації клапана в лівому шлуночку створюється негативний тиск завдяки роботі лівошлуночкового відсмоктувача. Цей вакуумний тест дозволяє оцінити ступінь герметичності клапана та якість коаптації стулок. Після відновлення діяльності серця та зупинки штучного кровообігу результат операції оцінюють за допомогою черезстравохідної ехокардіографії.

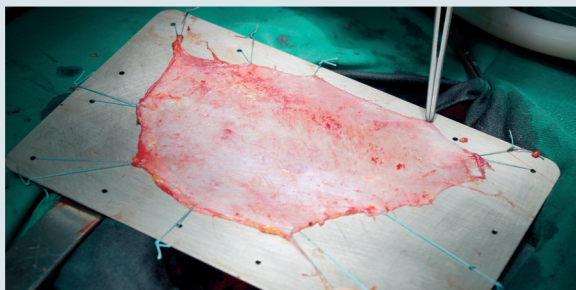


Рис. 1. Фіксація автоперикардіального препарату

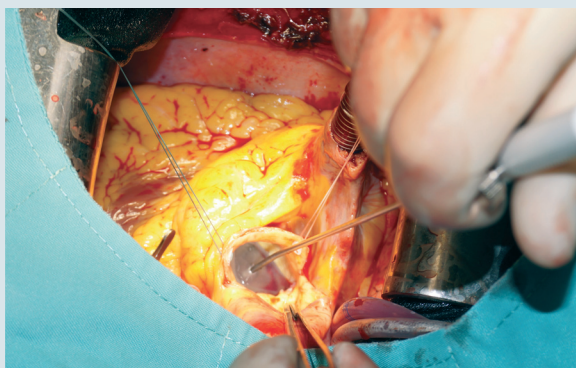


Рис. 2. Визначення дистанції між комісурами з використанням вимірювача Озакі

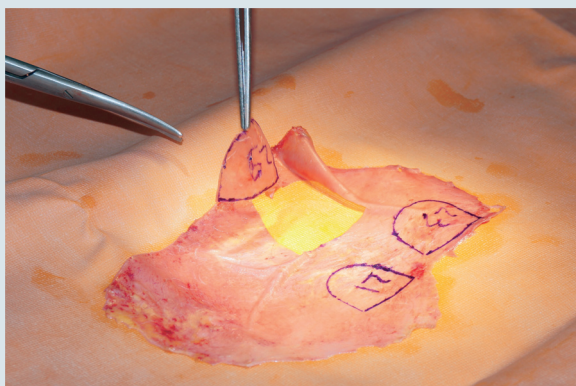


Рис. 3. Вирізання автоперикардіальних латок за допомогою трафаретів для виконання операції Озакі

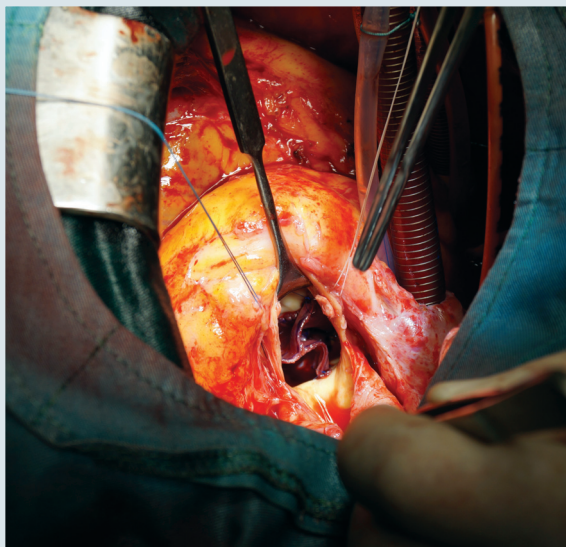


Рис. 4. Візуальна оцінка автоперикардіального клапана

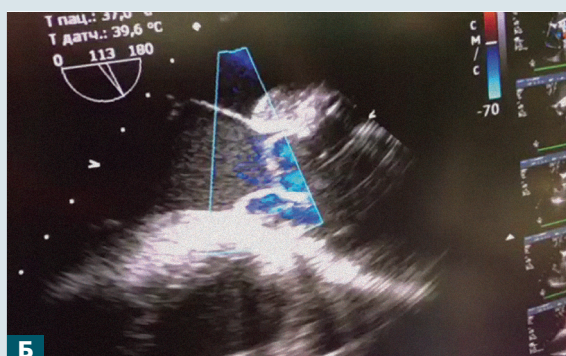
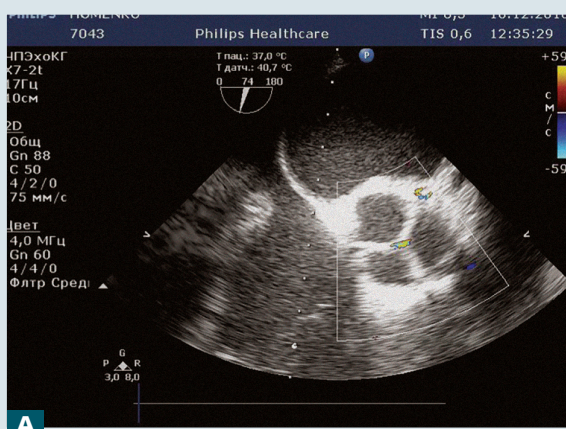


Рис. 5. Результати інтраопераційної ехокардіографії. Візуалізація автоперикардіального клапана по короткій (А) та довгій (Б) осі

ТЕХНОЛОГІЇ  
ДІАГНОСТИКИ  
ТА ЛІКУВАННЯ



## Результати

Ізольовану неокупідизацію АК виконано у 14 (35 %) пацієнтів. В інших випадках проведено такі асоційовані процедури:

- аортокоронарне шунтування (АКШ) – 12 (30 %);
- пластика мітрального клапана – 8 (20 %);
- АКШ та пластика мітрального клапана – 2 (5 %);
- пластика аневризми висхідної аорти і пластика тристулкового клапана – 1 (2,5 %);
- АКШ і резекція аневризми лівого шлуночка – 1 (2,5 %);
- пластика некоронарного синуса аорти – 1 (2,5 %);
- резекція неоплазми нирки – 1 (2,5 %).

Усі пацієнти вижили після операції. Середній час штучного кровообігу становив  $(119,8 \pm 30,7)$  хв, середній час перетискання аорти –  $(81,2 \pm 21,7)$  хв. У групі пацієнтів, де виконувалася лише ізольована неокупідизація АК, ці показники дорівнювали відповідно  $(94,5 \pm 15,4)$  та  $(73,5 \pm 8,7)$  хв.

За даними інтраопераційної ехокардіографії результат операції у всіх випадках був добрий (див. рис. 5). Жодного разу не виникло потреби у виконанні додаткових оперативних процедур на АК.

Післяопераційний період перебігав без серйозних ускладнень. Середній час штучної вентиляції легень становив  $(14,6 \pm 4,7)$  год, середній час перебування в реанімації –  $(2,8 \pm 1,3)$  доби. За даними ехокардіографії на момент виписування зі стаціонару максимальний градієнт на АК становив  $(14,5 \pm 2,3)$  мм рт. ст. Помірна недостатність АК була виявлена лише в одного (2,5 %) пацієнта, у 8 (20 %) вона була мінімальною, у решти пацієнтів (31 (77,5 %)) – тривіальною або взагалі не визначалася. При виписуванні пацієнтам призначали антикоагулянтну терапію (варфарин) на 1 міс.

Ехокардіографічний контроль через 3 міс після операції пройшли 22 (55 %) пацієнти. Усі вони мали I–II функціональний клас за NYHA. Піковий градієнт тиску на АК становив у середньому  $(11,5 \pm 1,4)$  мм рт. ст.

## Обговорення

Патологія АК належить до найбільш поширених вад серця. Зростанню частоти випадків аортального стенозу сприяють такі чинники, як загальне старіння населення та поширеність двостулкового АК. Загальновідомо, що двостулковий АК трапляється у 1–2 % населення і

має тенденцію до розвитку стенозу або недостатності протягом життя. Аортальний стеноз є причиною росту захворюваності та смертності. Особливо несприятливим є прогноз для симптомних пацієнтів: при появі болю за грудниною очікувана тривалість життя не перевищує 5 років, при синкопальних станах – 3 роки, а при задишці – всього 2 роки [5].

На сьогодні основним методом лікування патології АК є його заміна на механічний або каркасний біологічний протез. Критеріями вибору між типами протезу вважають: вік пацієнта і, відповідно, очікувану тривалість життя; супутню патологію; наявність протипоказань до антикоагулянтної терапії. Вагомим аргументом під час вибору є бажання самого пацієнта після отримання вичерпної інформації про переваги та недоліки кожного типу протезів. У міжнародних клінічних рекомендаціях віковим орієнтиром, після якого рекомендується використання біологічного протеза в аортальну позицію, визначено 60 років [1].

Основним недоліком механічних протезів є підвищений ризик кровотеч і тромбоемболічних ускладнень, що пов'язано з їх тромбогенністю. Тому пацієнтам довічно призначають антикоагулянтну терапію. Головною вадою біологічних протезів є наростання дегенеративних змін та кальцифікація протягом часу, що веде до порушення функції. Це зумовлює більшу частоту репротезувань, особливо в молодих пацієнтів. Спільні недоліки механічних і біологічних протезів пов'язані з наявністю ригідного каркаса, до якого кріпляться рухомі елементи та за який клапан фіксується до аортальної корони. Як наслідок, порушується природний рух елементів вихідного тракту лівого шлуночка, створюється підвищений градієнт тиску на клапані. Це вкрай важливо для пацієнтів із вузьким аортальним кільцем. У такій ситуації хірург вимушений або вдаватися до методик збільшення кільця аорти, що значно ускладнює операцію, або вшивати клапан меншого розміру, ніж необхідний відповідно до площі поверхні тіла пацієнта. У такому випадку виникає невідповідність «пацієнт – клапан», яка характеризується підвищеними градієнтами тиску на клапані та зниженням толерантності до фізичного навантаження в післяопераційний період.

У випадку із каркасними біологічними протезами місцем найбільшого механічного стресу для тканини стулок є зона фіксації до ригідного каркаса. Вважається, що саме тут виникають мікродефекти стулок, які започатковують процес дегенерації та кальцифікації протеза [2].

В арсеналі кардіохірургів є альтернативні методи корекції патології АК: операція Росса, пластичні операції, декальцинація та транскате-

терна імплантатія АК. Вони рекомендовані значно більш вузьким групам пацієнтів і потребують додаткових досліджень для визначення місця у сучасній клінічній практиці.

Останнім словом у хірургічній корекції АК стала методика, запропонована у 2007 р. проф. Шигеюкі Озакі (Токіо, Японія). Концепція полягає в протезуванні АК не одним блоком, а кожної його стулки поодиноці. Розміри та геометрія стулок визначаються на основі визначення дистанції між комісурами за допомогою спеціально розроблених вимірювачів. Матеріалом для виготовлення стулок слугує перикард пацієнта, оброблений глутаральдегідом. У медичній літературі на сьогодні представлені лише середньо-віддалені результати операцій за методикою Озакі: серед 404 прооперованих пацієнтів 96,2 % не потребували повторних втручань протягом періоду спостереження 53 міс (у середньому) [4].

Перевагою методики Озакі є відсутність ригідного каркаса. Завдяки цьому зберігається природний рух усіх компонентів вихідного тракту лівого шлуночка. Зокрема, відкриття стулок починається із розширення аортальної корони,

*Конфлікту інтересів немає.*

*Участь авторів: концепція і проект дослідження – Б.Т., І.М.; збір матеріалу – Б.Т., І.М., І.А., Н.П., Х.М., О.Є., І.К.; статистичне опрацювання даних – І.М., В.Д.; написання тексту – І.М., І.А., І.К., В.Д.; редагування тексту – Б.Т., І.М., В.Д.*

## Література

1. 2017 ESC/EACTS Guidelines for the management of valvular heart disease // Eur. J. Cardio-Thoracic Surgery.– 2017.– Vol. 52.– P. 616–664.
2. Hamid M.S., Sabbah H.S., Stein P.D. Finite element evaluation of stresses on closed leaflets of bioprosthetic heart valves with flexible stents // Finite Elements in Analysis and Design.– 1985.– Vol. 1 (3).– P. 213–225.
3. Otto C.M., Lind B.K., Gersh B.J., Siscovick D.S. Association of aortic valve sclerosis with cardiovascular mortality and morbidity in elderly // New Engl. J. Med.– 1999.– Vol. 341.– P. 142–147.
4. Ozaki S., Kawase I., Yamashita H. et al. A total of 404 cases of aortic valve reconstruction with glutaraldehyde-treated autologous pericardium // J. Thorac. Cardiovasc. Surg.– 2014.– Vol. 147.– P. 301–306.
5. Ross J., Braunwald E. Aortic stenosis // Circulation.– 1968.– Vol. 38 (Suppl. 5).– P. 61–67.

**Б.М. Тодуров, И.Ю. Мокрик, И.А. Аксёнова, Н.В. Понич, Х.Н. Монастырская, О.А. Епанчинцева, И.Н. Кузьмич, В.Б. Демянчук**

ГУ «Институт сердца МЗ Украины», Киев

## Непосредственные результаты реконструкции аортального клапана по методике Озакі

**Цель работы** – оценить непосредственные результаты реконструкции аортального клапана по методике Озакі, провести анализ наиболее важных аспектов периоперационного ведения этих пациентов.

**Материалы и методы.** С декабря 2016 г. по август 2017 г. в ГУ «Институт сердца МЗ Украины» проведено 40 операций Озакі. Среди пациентов был 21 (52,5 %) мужчина. Средний возраст больных составил (66 ± 11) лет. У 14 (35 %) пациентов выявлен двустворчатый аортальный клапан. Большинство больных имели III (23 (57,5 %)) и IV (10 (25 %)) функциональный класс по NYHA. Средний пиковый градиент давления на аортальном клапане составил (92,5 ± 35,0) мм рт. ст., средний диаметр кольца аортального клапана – (22,5 ± 2,4) мм. Хирургическая техника заключается в замене каждой из створок патологического нативного аортального клапана на новую. Материалом для створок во всех случаях служил аутоперикард, обработанный глутаральдегідом. Размер и форму створок определяли с помощью измерителей Озакі.

**Результаты.** Операция Озаки была успешно выполнена у всех пациентов. Смертности и серьезных осложнений в послеоперационный период не отмечено. Недостаточность аортального клапана не определялась, либо она была незначительной или тривиальной во всех случаях. Средний пиковый градиент на аортальном клапане на момент выписки составил ( $14,5 \pm 2,3$ ) мм рт. ст.

**Выводы.** Непосредственные результаты протезирования аортального клапана по методике Озаки являются перспективными и позволяют рекомендовать методику для использования в соответствии с современными клиническими рекомендациями о биопротезах аортального клапана. Особой ценностью метода является то, что он дает возможность решить хирургическую проблему несоответствия «пациент – клапан». Для окончательного определения места методики Озаки в арсенале способов коррекции патологии аортального клапана необходимы более отдаленные результаты послеоперационных наблюдений, а также их сравнение с такими при стандартных методиках.

**Ключевые слова:** аортальный клапан, реконструкция, протезирование, методика Озаки, непосредственные результаты.

**B.M. Todurov, I.Yu. Mokryk, I.O. Aksionova, N.V. Ponych, C.M. Monastyrska,  
O.A. Yepanchintseva, I.M. Kuzmich, V.B. Demianchuk**

Heart Institute of Healthcare Ministry of Ukraine, Kyiv, Ukraine

### Immediate results of aortic valve reconstruction using Ozaki method

**The aim** – to evaluate the immediate results of reconstruction of the aortic valve using Ozaki method, to analyze the most important aspects of perioperative management of these patients.

**Materials and methods.** In the period from December 2016 till August 2017 at Heart Institute of Healthcare Ministry of Ukraine 40 patients underwent Ozaki Procedure. There were 21 males (51.2 %). Mean age was  $66 \pm 11$  years. 14 (35 %) patients had bicuspid aortic valve. Preoperative examination demonstrated aortic valve average peak pressure gradient of  $93.7 \pm 27.5$  mm Hg; aortic annular diameter was  $22.7 \pm 3.1$  mm. Surgical technique is based on replacement of every single cusp of the diseased valve with neocusp trimmed using original Ozaki set from patients own pericardium treated with glutaraldehyde.

**Results.** Ozaki procedure was successfully performed in every patient. There were no mortality or major complications in postoperative period. Aortic regurgitation was absent, trivial or mild in all cases. Average peak pressure gradient at discharge from the hospital was  $14.5 \pm 2.3$  mm Hg.

**Conclusions.** Ozaki procedure is a contemporary method of bioprosthesis of aortic valve. Immediate results of Ozaki procedure are promising. This permits to use Ozaki procedure in accordance to the clinical guidelines for biologic prostheses of aortic valve. This method is especially valuable in patients with small aortic root, as it permits to eliminate a surgical problem of patient-prosthesis mismatch. Randomized trial is needed to verify advantages and limitations of this method compared to standard techniques at long-term follow-up.

**Key words:** aortic valve, reconstruction, prosthetics, Ozaki technique, direct results.