

УДК 616.132.2-007.272-089

С.Н. ФуркалоГУ «Национальный институт хирургии и трансплантологии им. А.А. Шалимова НАМН Украины»,
Киев

Хронические коронарные окклюзии у больных после аортокоронарного шунтирования. Морфологические особенности и обзор возможных инвазивных вмешательств

Хронические коронарные окклюзии у пациентов после аортокоронарного шунтирования (АКШ) являются далеко зашедшим проявлением атеросклеротического процесса. Хотя точный механизм атеросклероза у этих больных неизвестен, несколько клинических исследований указывают, что атеросклеротическое прогрессирование происходит более быстро в шунтированных артериях, чем в нешунтированных. В течение 10 лет после АКШ 60 % венозных шунтов и 90 % трансплантатов внутренней грудной артерии (ВГА) остаются функционирующими. Причем ВГА оказывает благоприятное метаболическое воздействие на шунтированную артерию, что, по мнению авторов, определяется продукцией оксида азота. Частота прогрессирования проксимальных стенозов шунтированных артерий до полных окклюзий составляет в среднем 22 % при использовании ВГА как артериального анастомоза и 48 % после применения аутовенозных трансплантатов. При многофакторном анализе больные, перенесшие АКШ и подвергающиеся последующей коронарной ангиопластике, имеют более высокий риск возникновения смерти и послеоперационных осложнений. Если реканализация артерии прошла успешно, смертность составляла 2,6 %, в случае частичного успеха – 5,2 %, а в случае неудачи – 8,2 %. Применение ВГА как источника доступа для реканализации коронарных артерий с хронической окклюзией не рекомендуется и используется с большой осторожностью ввиду сложности этого доступа, большой площади миокарда, питаемого ВГА, малого диаметра артерии, возможных спастических реакций. При вмешательстве у больных после АКШ более предпочтительным является реканализация нативных коронарных артерий с хронической окклюзией, чем аортокоронарных трансплантатов.

Ключевые слова: хроническая коронарная окклюзия, аортокоронарное шунтирование, венозный трансплантат, внутренняя грудная артерия, ретроградный подход.

Необходимость в повторных эндоваскулярных/хирургических вмешательствах у больных после перенесенного ранее аортокоронарного шунтирования (АКШ) определяется состоянием коронарных шунтов и прогрессированием атеросклероза нативного коронарного русла. В течение 10 лет после АКШ только 60 % венозных шунтов и 90 % маммарных анастомозов остаются функционирующими.

В соответствии с другими данными – до 20 % аутовенозных шунтов окклюдуются в течение первого послеоперационного года [2, 8, 10]. Результаты послеоперационной коронарографии указывают на ускорение процессов в шунтированных коронарных артериях, которые приводят к прогрессированию существующих поражений и возникновению полных окклюзий, что определяется не столько прогрессированием соб-

ственно атеросклеротического процесса, сколько изменением интракоронарной циркуляции после наложения шунтов.

По мере совершенствования интервенционной техники повторные хирургические вмешательства при рецидиве клинических проявлений снизились до 3 % всех повторных вмешательств. Повторное АКШ несет больший риск, чем первичное, поэтому в большинстве случаев у этих пациентов выполняются инвазивные вмешательства.

Морфологические особенности хронических коронарных окклюзий (ХКО) после перенесенного АКШ отличаются от таковых в случаях без предшествующего АКШ. Как правило, атеросклеротический процесс в коронарных артериях после перенесенного АКШ характеризуется более выраженными проявлениями. Несмотря на то, что точный механизм изменений не совсем ясен, в ряде клинических исследований отмечено, что атеросклеротический процесс развивается более активно в шунтированных артериях, чем в нешунтированных [6, 7, 21]. Замедление кровотока по артерии вследствие конкурентного кровотока по шунту, низкая скорость сдвига могут быть одними из механизмов увеличения кальцинации в этих артериях.

Кроме того, прогрессирование от стенозирования до полных коронарных окклюзий является обычным состоянием в шунтированных коронарных артериях. Инвазивные вмешательства по поводу этих окклюзий часто бывают более длительными, сложными для реканализации по причине твердой проксимальной и дистальной чашек окклюзии, сформированных в зоне высокого давления как проксимально, так и дистально вследствие функционирования аортокоронарных шунтов [3, 15].

Вмешательства по поводу ХКО на нативных коронарных артериях менее эффективны, чаще осуществляются с применением ретроградного доступа как через функционирующие коллатерали, так и через функционирующие либо стенозированные аортокоронарные шунты.

Инвазивные вмешательства на венозных шунтах также проводятся с высокой эффективностью, но с несколько большим количеством осложнений. Стенозирование внутренней грудной артерии (ВГА), использованной как артериальный шунт, происходит значительно реже, однако стентирование также возможно [13, 16, 29].

Большинство интервенций после АКШ проводятся в зоне нативного коронарного русла. Независимо от подхода при выполнении реканализации коронарной артерии с хронической окклюзией результаты вмешательства у больных после АКШ в случае успеха значительно лучше,

чем в случае неудачи [11]. Наличие ХКО может негативно влиять на исход при возникновении острого коронарного синдрома, так как может захватывать больший регион миокарда, чем питаемый свежеекклюдированной артерией. Описана реканализация нативной коронарной артерии с хронической окклюзией в случае тромбоза венозного шунта, питающего эту артерию, однако это может быть технически очень сложной процедурой, требующей специализированного инструментария и определенного уровня квалификации [1, 20, 24].

Кальцинированные поражения также ассоциируются со сложностями в реканализации коронарной артерии с хронической окклюзией. Распространенный кальциноз может объяснить более низкий успех реканализации у больных после перенесенного АКШ (> 2 лет назад) по сравнению с больными без предшествующего АКШ.

Физиологические эффекты аортокоронарных шунтов. Влияние на нативное коронарное русло

Основные преимущества коронарного шунтирования с применением ВГА определяются не только длительностью функционирования анастомоза как такового, но и различными эндотелиальными метаболическими эффектами, производимыми ВГА, венозным шунтом, стентированным сегментом, особенно у больных с выраженной дисфункцией эндотелия, больных сахарным диабетом с многососудистым поражением коронарных артерий.

Ранее G. Werner и соавторы, изучая вазоактивные свойства ВГА и венозных шунтов у больных, перенесших АКШ после введения ацетилхолина, отметили, что ВГА более биологически активна, чем венозный шунт, ввиду более активной продукции эндотелиальных факторов [28]. Более того, в исследованиях S. Kitamura описана различная реакция шунтируемой артерии в зависимости от типа коронарного шунта. Наличие артериального шунта приводило к вазодилатации шунтированной коронарной артерии в среднем на 7 %, тогда, как при использовании венозного шунта фиксировалась констрикция артерии до 9 % диаметра [12]. Эти факты свидетельствуют, что ВГА имеет позитивный метаболический эффект не только в самом шунте, но и в шунтированной артерии, что, по мнению авторов, определяется продукцией оксида азота.

Современные данные указывают, что негативное ремоделирование окклюдированного сосуда происходит две фазы. В первой фазе богатые фибрином организованные тромбы превраща-

ются в тромбы, богатые гликопротеинами. В более поздней фазе богатый гликопротеинами тромб замещается плотным коллагеном в месте окклюзии. Нужно отметить, что значительная кальцификация артерии, формируя прочный каркас, может предохранять артерию от негативного ремоделирования. Поскольку ХКО, возникающие после АКШ, имеют наибольшую степень кальцинирования, умеренное ремоделирование сосуда в зоне ХКО после АКШ объясняется именно значительной депозицией кальция в стенке сосуда по сравнению с окклюзиями у больных без предварительно перенесенного АКШ и с выраженным негативным ремоделированием [3, 9].

Варианты хронических коронарных окклюзий у больных после аортокоронарного шунтирования

Известно, что состояние и форма чашки окклюзии влияют на успешность реканализации коронарной артерии с хронической окклюзией. К. Sakakura и соавторы [21], анализируя состояние артерии проксимальнее и дистальнее места окклюзии, отметили, что «слепая культя» окклюзии у больных встречается достаточно часто (39,1–66,1 %), причем у больных, перенесших АКШ, этот показатель составляет до 60 %. Результаты наблюдений свидетельствуют, что дистальная чашка окклюзии более часто бывает конусной или тайперированной, что позволяет более успешно реканализировать артерию ретроградным доступом. Конусный тип дистальной чашки способствует более успешному проведению проводника в истинный просвет сосуда. Длительность существования окклюзии определяет ее гистологические особенности, такие как кальцификация, воспаление и неоваскуляризация [5]. Другая важная находка в ангиографически документированной ХКО – это отсутствие тотальной окклюзии при гистологическом исследовании в 70 % случаев. Наличие же микроканалов диаметром 160–230 мк в хронической окклюзии может способствовать успешному ее открытию. Такие данные послужили толчком для создания специализированного реканализационного эндоваскулярного оснащения [25].

Прогрессирование обструкции коронарных артерий

Значительное количество исследований посвящено изучению частоты и особенностей прогрессирования изменений в шунтированных артериях в зависимости от типа коронарного

Таблица
Прогрессирование стенотических поражений шунтированных коронарных артерий до полных окклюзий (%) в зависимости от типа использованного коронарного шунта (по S. Kitamura и соавт. [12])

Исследование	ВГА	Венозный шунт
S. Kitamura и соавт., 1987	18	46
F.D. Loop и соавт., 1996	39	67
H.I. Manninen и соавт., 1998	26	45
Y. Hamada и соавт., 2001	12	38
J.C. Borges и соавт., 2010	17	44
В среднем	22	48

шунта. Частота окклюзии изначально суженной коронарной артерии в проксимальном или дистальном сегменте составляет в среднем 22 % при применении ВГА и 48 % – после аутовенозного шунтирования [2, 6]. Аналогичные данные были получены S. Kitamura [12] – 18 и 46 % соответственно. F.D. Loop и соавторы приводят показатели 39 и 67 %, H. Manninen и соавторы – 26 и 45 %, Y. Hamada и соавторы – 12 и 38 % для ВГА и венозных анастомозов соответственно (*таблица*). Одним из объяснений таких различий может быть факт наличия более интенсивного кровотока через венозный шунт, как результат – снижение или полное приостановление кровотока по стенозированной нативной артерии и ее последующая окклюзия. С другой стороны, факторы, продуцируемые эндотелием ВГА, могут иметь протекторный эффект, предупреждающий прогрессирование коронарных стенозов, возможно ввиду повышенной продукции оксида азота по сравнению с венозными шунтами.

Инвазивные вмешательства

E. Brilakis и соавторы, анализируя данные National Cardiovascular Data Registry, приводят результаты перкутанных вмешательств у 300902 пациентов, ранее перенесших АКШ. Ангиопластика нативных коронарных артерий осуществлена у 62,5 % пациентов, в остальных случаях выполнялись вмешательства на коронарных шунтах, причем 34,9 % – на венозных анастомозах и 2,5 % – на артериальных анастомозах (*рис. 1*). Авторы также отметили, что перкутанные коронарные вмешательства на венозных шунтах чаще осуществлялись у мужчин с сопутствующими факторами риска и при остром коронарном синдроме [3]. При мультивариантном анализе интервенции на венозных шунтах регистрировали более высокие

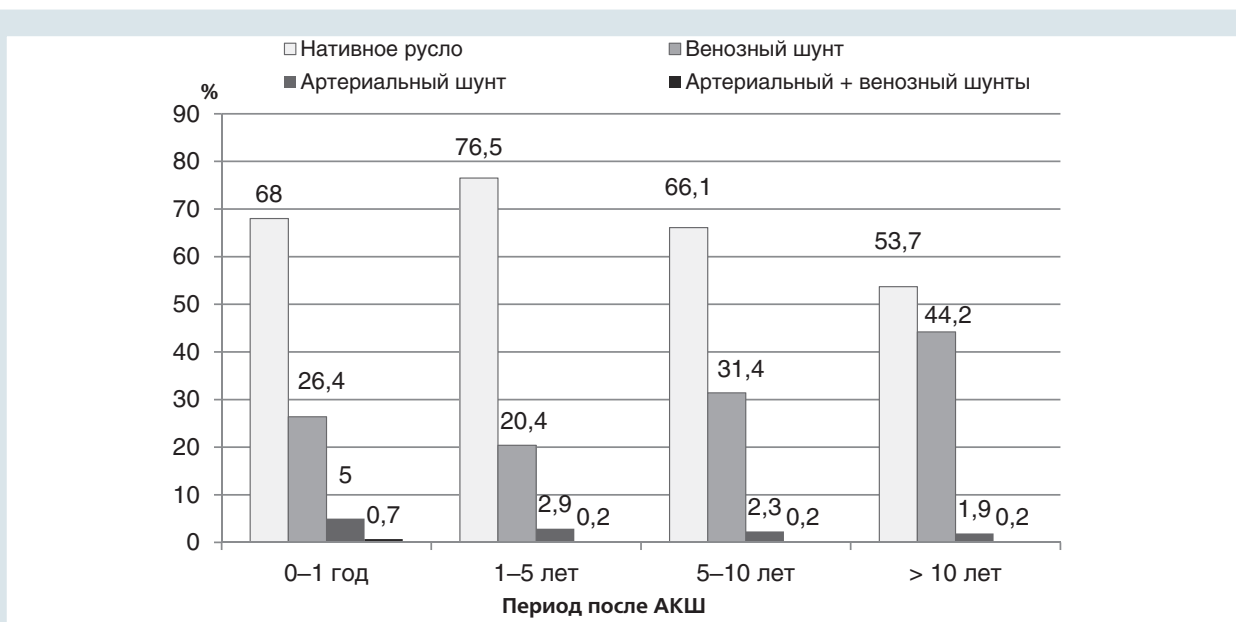


Рис. 1. Инвазивные вмешательства у больных, перенесших аортокоронарное шунтирование (по E.S. Brilakis и соавт. [4])

показатели госпитальной летальности и периоперационных осложнений. Перкутанные вмешательства по поводу хронической окклюзии нативных коронарных артерий у пациентов после АКШ осу-

ществлены у 16 376 (5,4 %) пациентов и были успешны в 76,6 % случаев, однако с повышенной (3,4 %) госпитальной смертностью в этой подгруппе. Смертность составляла 2,6 %, если реканализа-

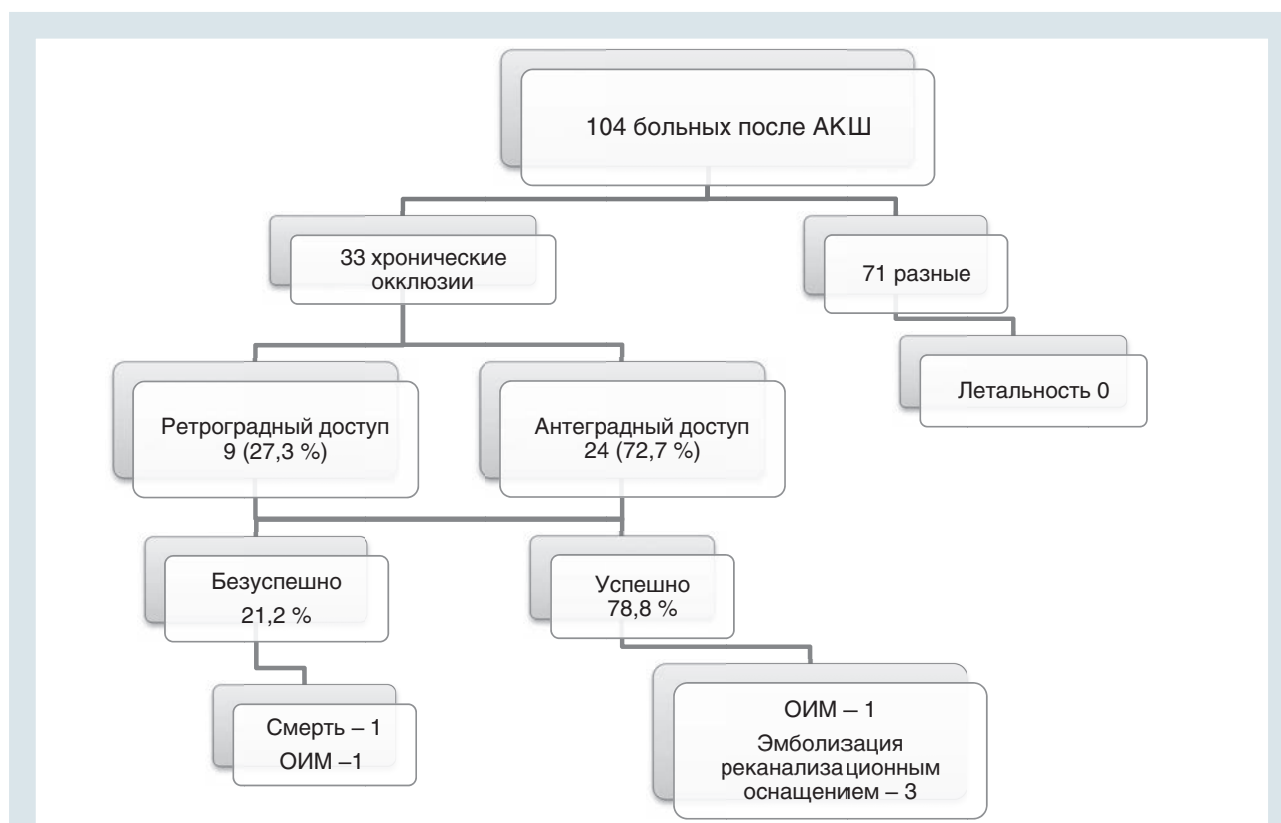


Рис. 2. Больные, перенесшие аортокоронарное шунтирование, у которых выполнены коронарные инвазивные вмешательства

ция была успешна, 5,2 % – в случае частичного успеха вмешательства и 8,2 % – в случае неудачи вмешательства [3, 17, 19].

В соответствии с современными данными, ХКО определяется у 18,4 % пациентов без предшествующего АКШ, перенесших плановую коронарографию. Эффективность реканализации коронарных артерий с хронической окклюзией при использовании современного оборудования превышает 85 %. В то же время у больных, перенесших АКШ, окклюзия как минимум одной коронарной артерии фиксировалась в 50 % случаев. Реканализация коронарных артерий с хронической окклюзией в этой подгруппе больных сопровождалась значительным количеством осложнений, а эффективность ее не превышала

80 %. Литературные источники свидетельствуют, что ретроградный подход применяется у больных после АКШ чаще [22, 23, 27]. Современная концепция ретроградного доступа предложена и внедрена японскими хирургами в 2005 г., и частота применения методики с того времени возрастала [20]. Методология осуществления вмешательства постоянно совершенствуется, параллельно создается новое реканализационное оснащение.

Нами осуществлены инвазивные вмешательства у 104 больных после ранее перенесенного АКШ (рис. 2). У 33 больных выполнены вмешательства по поводу окклюзии коронарной артерии с общей эффективностью 78,8 %. У 27,3 % больных применен ретроградный доступ. На рис. 3 представлен случай рекана-

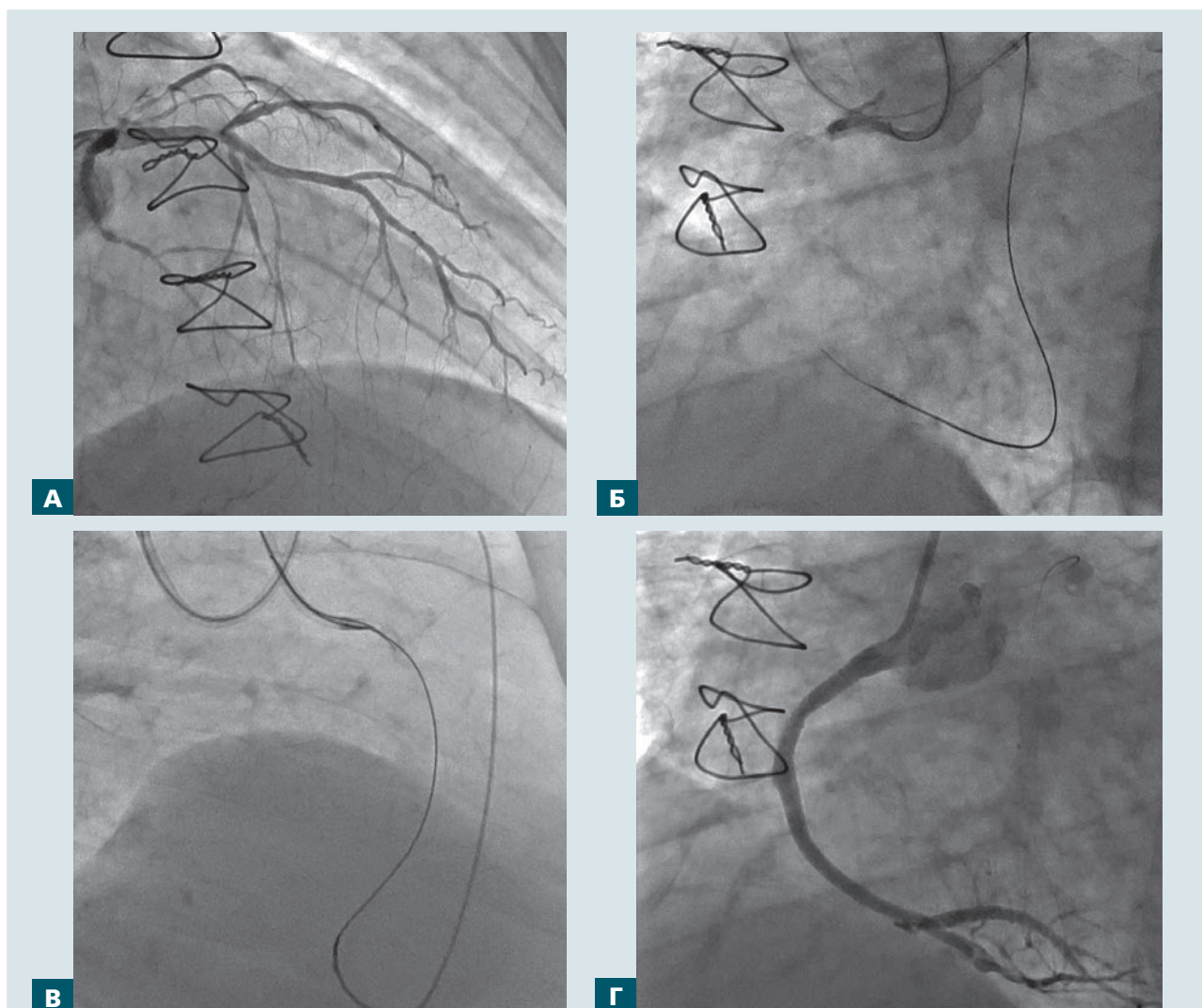


Рис. 3. Реканализация ПКА с хронической окклюзией у больного, перенесшего аортокоронарное шунтирование 12 лет назад. А – окклюзия венозного шунта к ПКА. Коллатеральная циркуляция, визуализация дистальных отделов ПКА через септальные артерии. Б – билатеральная канюляция коронарных артерий. Ретроградный доступ через систему септальных коллатералей. В – экстернализация ретроградного проводника. Г – баллонная ангиопластика, стентирование и восстановление просвета артерии

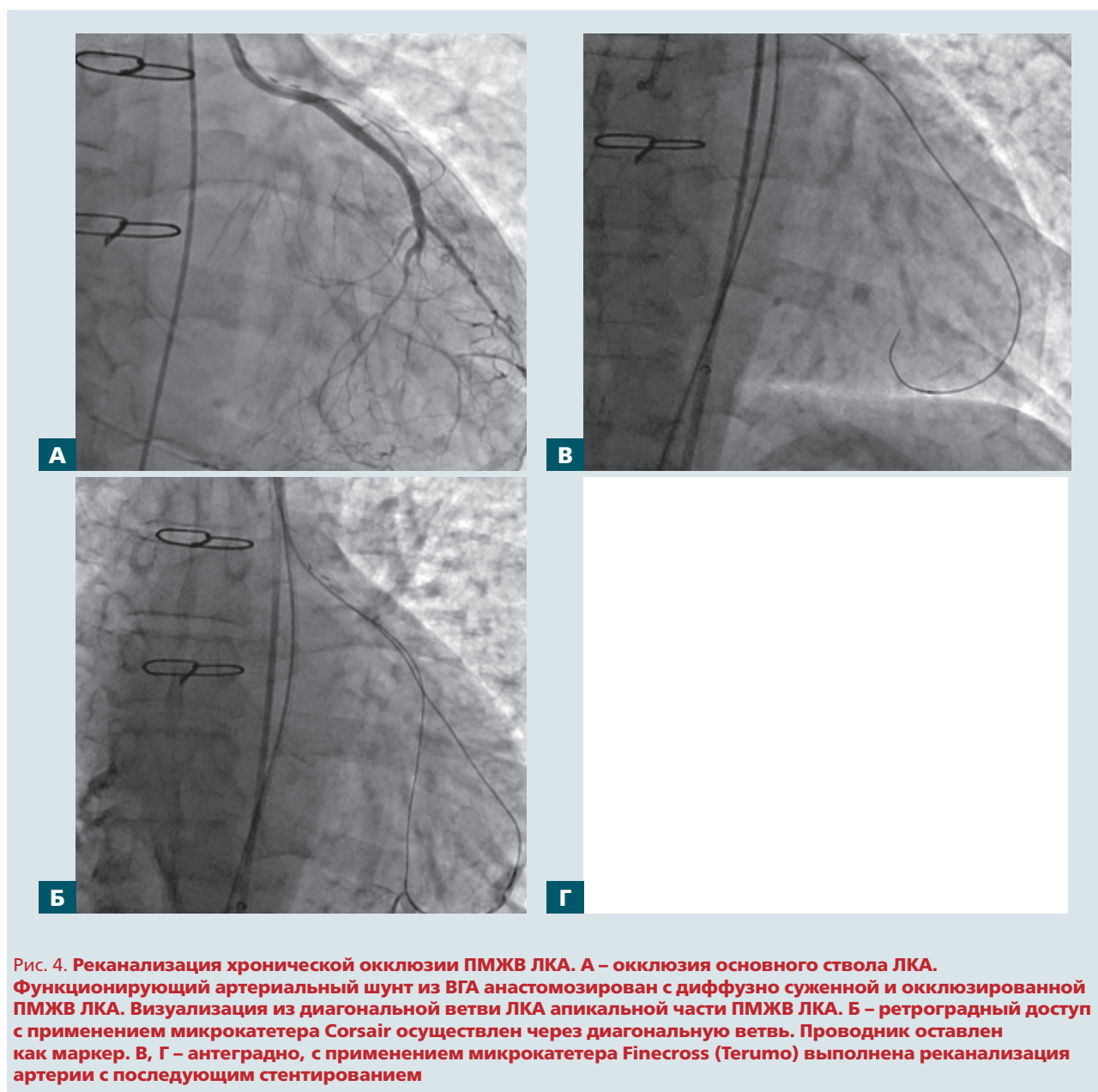


Рис. 4. Реканализация хронической окклюзии ПМЖВ ЛКА. А – окклюзия основного ствола ЛКА. Функционирующий артериальный шунт из ВГА анастомозирован с диффузно суженной и окклюзированной ПМЖВ ЛКА. Визуализация из диагональной ветви ЛКА апикальной части ПМЖВ ЛКА. Б – ретроградный доступ с применением микрокатетера Corsair осуществлен через диагональную ветвь. Проводник оставлен как маркер. В, Г – антеградно, с применением микрокатетера Finecross (Terumo) выполнена реканализация артерии с последующим стентированием

лизации правой коронарной артерии (ПКА) с хронической окклюзией у пациента, перенесшего АКШ, с применением ретроградного доступа.

В настоящее время ретроградный подход может быть классифицирован следующим образом: прямая ретроградная реканализация проводником (kissing wire crossing), контролируемая антеградно-ретроградная субинтимальная реканализация (CART) и reverse CART. В соответствии с данными японского регистра по ретроградным реканализациям 2009–2011 гг., во время ретроградного подхода использовали септальные коллатерали в 60–65 % случаев, эпикардальные коллатерали – в 30–40 % случаев и коронарные

шунты как источник ретроградного доступа – в 2–3 % случаев.

Важно, что новые возможности в применении ретроградного подхода появились после внедрения в клиническую практику микрокатетера Corsair (Asahi Intecc), позволяющего безопасное продвижение по коллатеральным каналам [4, 11, 22, 25]. Возможности коронарных вмешательств после АКШ с использованием артериальных анастомозов заслуживают отдельного обсуждения. ВГА менее склонна к атеросклеротическим изменениям, однако более склонна к спазму. Передняя межжелудочковая ветвь (ПМЖВ) левой коронарной артерии (ЛКА), шунтированная с применением ВГА, остается подверженной атероскле-

ротическому процессу, несмотря на применение артериального анастомоза, и может приводить к дестабилизации клинического течения [14, 18].

Учитывая сложность доступа, спастические реакции, малый диаметр артерии и большую площадь миокарда, кровоснабжаемого шунтом ВГА, использование ВГА для реканализации коронарной артерии с хронической окклюзией ограничено. Тем не менее, такие случаи давно обсуждаются в литературе. Принимая во внимание «длинный путь» от начала ВГА до ПМЖВ, специализированное оснащение может быть необходимо. В литературе существуют спорадические ссылки на эффективную реканализацию коронарных артерий с хронической окклюзией у больных после АКШ с использованием ретроградного доступа через ВГА либо аутовенозный шунт.

С. Тогіи и соавторы описали случай успешной ретроградной реканализации ПКА у пациента после АКШ и инфаркта миокарда с зубцом Q. Для ретроградного доступа использованы септальные коллатерали, исходящие от шунтированной ВГА ПМЖВ. Доступ был осуществлен с применением направляющего катетера диаметром 5 F, глубоко интубирующего ВГА. Позиционирование направляющего катетера было возможным благодаря поддержке микрокатетера и проводника с большой поддержкой Grand Slam (Asahi Intecc, Япония). В литературе также описан случай успешной реканализации ПМЖВ через артерию *gastroepiploic*, использованной в качестве шунта к ПКА. В этом случае направляющий катетер диаметром 4 F был введен в шунт, что создало достаточную поддержку реканализационному инструментарию [26].

Кроме того, обсуждаются случаи применения техники *mother&child* с применением катетера Guideliner (Vascular Solutions Inc., США), что обеспечивает безопасное и надежное продвижение оснащения, в том числе и при использовании в шунте ВГА. Такая техника позволяет также

получить хорошую визуализацию дистальных отделов ПМЖВ в условиях конкурентного кровотока через ВГА.

В то же время осуществление ангиопластики через ВГА несет целый ряд сложностей и рисков. При осуществлении вмешательства артерия может растягиваться, может возникать «эффект аккордеона» после продвижения проводника и баллона-катетера, мешая адекватной визуализации и адекватному кровотоку по шунту [26, 27, 29]. Один из вариантов реканализации ПМЖВ с хронической окклюзией с использованием ВГА представлен на *рис. 4*.

Выводы

Хронические окклюзии коронарных артерий после операции аортокоронарного шунтирования неблагоприятны для реканализации и более технически требовательны, чем окклюзии без предшествующего коронарного шунтирования.

Венозные шунты (функционирующие либо окклюзированные) могут быть использованы для ретроградного доступа при вмешательствах на нативных коронарных артериях.

В соответствии с собственным опытом и ограниченными литературными источниками внутренняя грудная артерия как коронарный шунт является наименее приемлемым путем для ретроградной реканализации. Проведение оснащения через внутреннюю грудную артерию может привести к формированию псевдостеноза и ограничению антеградного тока по артерии. Кроме того, разрыв артерии может привести к катастрофическим последствиям.

При инвазивных вмешательствах в случае хронических коронарных окклюзий у больных после аортокоронарного шунтирования возможны стадийные вмешательства, что у пациентов со скломпрометированной функцией миокарда может быть более безопасным подходом.

Литература

- Alhejily W.A. et al. Retrograde approach to coronary chronic total occlusion via an occluded saphenous bypass graft: a case report // *Clin. Case Rep.*– 2013.– Vol. 1 (2).– P. 54–58.
- Borges J.C. et al. Five-year follow-up of angiographic disease progression after medicine, angioplasty, or surgery // *J. Cardiothorac. Surg.*– 2010.– Vol. 5.– P. 91.
- Brilakis E.S. et al. Percutaneous coronary intervention in native arteries versus bypass grafts in prior coronary artery bypass grafting patients: a report from the National Cardiovascular Data Registry // *JACC Cardiovasc. Interv.*– 2011.– Vol. 4 (8).– P. 844–850.
- Brilakis E.S. et al. Retrograde recanalization of native coronary artery chronic occlusions via acutely occluded vein grafts // *Catheter. Cardiovasc. Interv.*– 2010.– Vol. 75 (1).– P. 109–113.
- Burke A.P. et al. Pathophysiology of calcium deposition in coronary arteries // *Herz.*– 2001.– Vol. 26 (4).– P. 239–244.
- Chen L. et al. Angiographic features of vein grafts versus ungrafted coronary arteries in patients with unstable angina and previous bypass surgery // *J. Am. Coll. Cardiol.*– 1996.– Vol. 28 (6).– P. 1493–1499.
- Chiu J.J., Chien S. Effects of disturbed flow on vascular endothelium: pathophysiological basis and clinical perspectives // *Physiol. Rev.*– 2011.– Vol. 91 (1).– P. 327–387.
- Goldman S. et al. Long-term patency of saphenous vein and left internal mammary artery grafts after coronary artery bypass surgery: results from a Department of Veterans Affairs Cooperative Study // *J. Am. Coll. Cardiol.*– 2004.– Vol. 44 (11).– P. 2149–2156.
- Hsu J.T. et al. Impact of calcification length ratio on the intervention for chronic total occlusions // *Int. J. Cardiol.*– 2011.– Vol. 150 (2).– P. 135–141.

10. Hwang M. et al. Progression of native coronary artery disease at 10 years: insights from a randomized study of medical versus surgical therapy for angina // *J. Am. Coll. Cardiol.*– 1990.– Vol. 16 (5).– P. 1066–1070.
11. Joyal D. et al. Effectiveness of recanalization of chronic total occlusions: a systematic review and meta-analysis // *Am. Heart J.*– 2010.– Vol. 160 (1).– P. 179–187.
12. Kitamura S. Physiological and metabolic effects of grafts in coronary artery bypass surgery // *Circ. J.*– 2011.– Vol. 75 (4).– P. 766–772.
13. Lee M.S. et al. Saphenous vein graft intervention // *JACC Cardiovasc. Interv.*– 2011.– Vol. 4 (8).– P. 831–843.
14. Lichtenwalter C. et al. Dual guide catheter technique for treating native coronary artery lesions through tortuous internal mammary grafts: separating equipment delivery from target lesion visualization // *J. Invasive Cardiol.*– 2010.– Vol. 22 (5).– P. E78–81.
15. Maurer B.J. et al. Changes in grafted and nongrafted coronary arteries following saphenous vein bypass grafting // *Circulation.*– 1974.– Vol. 50 (2).– P. 293–300.
16. Marmagkiolis K. et al. Saphenous vein graft perforation during percutaneous coronary intervention: a case series // *J. Invasive Cardiol.*– 2013.– Vol. 25 (3).– P. 157–161.
17. Michael T.T. et al. Impact of prior coronary artery bypass graft surgery on chronic total occlusion revascularisation: insights from a multicentre US registry // *Heart.*– 2013.– Vol. 99 (20).– P. 1515–1518.
18. Michael T.T. et al. Role of internal mammary artery bypass grafts in retrograde chronic total occlusion interventions // *J. Invasive Cardiol.*– 2012.– Vol. 24 (7).– P. 359–362.
19. Peterson E.D. et al. Contemporary mortality risk prediction for percutaneous coronary intervention: results from 588,398 procedures in the National Cardiovascular Data Registry // *J. Am. Coll. Cardiol.*– 2010.– Vol. 55 (18).– P. 1923–1932.
20. Rathore S. et al. Retrograde percutaneous recanalization of chronic total occlusion of the coronary arteries: procedural outcomes and predictors of success in contemporary practice // *Circ. Cardiovasc. Interv.*– 2009.– Vol. 2 (2).– P. 124–132.
21. Sakakura K. et al. Comparison of pathology of chronic total occlusion with and without coronary artery bypass graft // *Eur. Heart J.*– 2014.– Vol. 35 (25).– P. 1683–1693.
22. Sekiguchi M. et al. Retrograde percutaneous coronary intervention via critically degenerated saphenous vein grafts for chronic total occlusion in native coronary arteries // *WJCD.*– 2013.– Vol. 3 (3).– P. 261–265.
23. Sianos G. et al. Recanalisation of chronic total coronary occlusions: 2012 consensus document from the EuroCTO club // *EuroIntervention.*– 2012.– Vol. 8 (1).– P. 139–145.
24. Tarr F.I. et al. Evidence of nitric oxide produced by the internal mammary artery graft in venous drainage of the recipient coronary artery // *Ann. Thorac. Surg.*– 2005.– Vol. 80 (5).– P. 1728–1731.
25. Touma G. et al. Chronic total occlusions – Current techniques and future directions // *IJC Heart & Vasculature.*– 2015.– Vol. 7.– P. 28–39.
26. Torii S. et al. Retrograde approach via left internal mammary artery using a 5 Fr guiding catheter // *Cardiovasc. Interv. Ther.*– 2015. [Epub ahead of print]
27. Varghese I. et al. Comparison of percutaneous coronary intervention in native coronary arteries vs. bypass grafts in patients with prior coronary artery bypass graft surgery // *Cardiovasc. Revasc. Med.*– 2009.– Vol. 10 (2).– P. 103–109.
28. Werner G.S. et al. Effect of acetylcholine on arterial and venous grafts and coronary arteries in patients with coronary artery disease // *Eur. Heart J.*– 1990.– Vol. 11 (2).– P. 127–137.
29. Yang C.F. et al. Successful Revascularization of Chronic Total Occlusion in Native Coronary Arteries through an Occluded Saphenous Bypass Vein Graft: A Retrograde Alternative Approach // *Acta Cardiol. Sin.*– 2014.– Vol. 30.– P. 485–489.

С.М. Фуркало

ДУ «Національний інститут хірургії та трансплантології ім. О.О. Шалімова НАМН України», Київ

Хронічні коронарні оклюзії у хворих після аортокоронарного шунтування. Морфологічні особливості та огляд можливих інвазивних втручань

Хронічні коронарні оклюзії в пацієнтів після аортокоронарного шунтування (АКШ) є крайнім виявом атеросклеротичного процесу. Хоча точний механізм атеросклерозу в цих хворих невідомий, кілька клінічних досліджень вказують, що атеросклеротичне прогресування відбувається більш швидко в шунтованих артеріях, ніж у нешунтованих. Протягом 10 років після АКШ функціонують 60 % венозних шунтів і 90 % трансплантатів внутрішньої грудної артерії (ВГА). Причому ВГА чинить сприятливий метаболічний вплив на шунтовану артерію, що, на думку авторів, визначається продукцією оксиду азоту. Частота прогресування проксимальних стенозів шунтованих артерій до повних оклюзій становить у середньому 22 % при використанні ВГА як артеріального анастомозу і 48 % після застосування автовенозних трансплантатів. При багатофакторному аналізі, хворі, які перенесли АКШ та піддаються подальшій коронарній ангіопластиці, мають більш високий ризик виникнення смерті та післяопераційних ускладнень. Якщо реканалізація артерії пройшла успішно, смертність становила 2,6 %, у разі часткового успіху – 5,2 %, а в разі невдачі – 8,2 %. Застосування ВГА як джерела доступу для реканалізації коронарних оклюзій не рекомендується і використовується з великою обережністю з огляду на складність цього доступу, велику площу міокарда, що живиться ВГА, малий діаметр артерії, можливі спастичні реакції. При втручанні після АКШ у хворих кращою є реканалізація оклюзій нативних коронарних артерій, ніж аортокоронарних трансплантатів.

Ключові слова: хронічна коронарна оклюзія, аортокоронарне шунтування, венозний трансплантат, внутрішня грудна артерія, ретроградний підхід.

S.M. Furkalo

National O.O. Shalimov Institute of Surgery and Transplantology AMS of Ukraine, Kyiv, Ukraine

**Chronic coronary occlusions in patients after coronary artery bypass grafting.
Morphological features and a review of possible interventions**

Within 10 years after coronary artery bypass grafting (CABG) only 60 % of vein grafts and 90 % of the internal mammary artery (IMA) grafts remain patent. Although precise mechanism of atherosclerosis in these patients unknown, several clinical studies reported that atherosclerotic progression occurs more rapidly in grafted arteries than in non-grafted arteries. IMA has a favorable metabolic effect not only in the bypass, but also in the bypassed artery, which is defined by NO products. The occlusion frequency of the initially stenotic artery in the proximal or distal segment was about 22 % after the application of the IMA, and 48 % on average after venous bypass. In multivariate analysis, bypass intervention is independently associated with higher hospital mortality and perioperative complications. If the artery recanalization was successful – mortality was 2.6 %, in the case of a partial success – 5.2 % and in the case of failure, 8.2 % of the patients died. In view of the difficulty of access, spastic reactions, small diameter of the artery and a large area of myocardium that feeds IMA, use of the IMA for the chronic total occlusion (CTO) recanalization is limited. The CTO intervention was performed through the retrograde approach to CTO LAD through IMA and diagonal branch in patient after CABG 10 years ago. We used two microcatheters. The operation was carried out in two stages because of unstable patient condition.

Key words: chronic total occlusion, coronary artery bypass grafting, venous graft, internal mammary artery, retrograde approach.