

**Н.А. Озерянський, І.О. Аксьонова, В.Ю. Вашкеба, В.В. Сакалов,  
В.Г. Карпенко, О.М. Довгань, Б.М. Тодуров**

ДУ «Інститут серця МОЗ України», Київ

## Випадок хірургічного лікування коарктації аорти в дорослого пацієнта

Описано випадок діагностики і хірургічного лікування коарктації аорти у пацієнта віком 25 років. При госпіталізації хворий скаржився на високий артеріальний тиск, головний біль, носові кровотечі. У результаті проведеного обстеження (загальноклінічне, лабораторне, ехокардіографія, комп'ютерна томографія, ангіографія, аортографія) виявили різку коарктацію аорти. Виконали операцію з резекції коарктації аорти з використанням судинного протеза Gore-Tex. Обстеження, здійснене через 6 місяців, показало добрий результат операції.

**Ключові слова:** коарктація аорти, судинний протез, природжена вада серця.

Коарктація аорти (КА) – це природжене сегментарне звуження аорти, найчастіше спостерігається на рівні перешийка аорти. Вперше цю патологію описав Meckel у 1750 р., термін «коарктація» запропонував у 1838 р. Mercier. Вважають, що КА виникає внаслідок фіброзування дуктальних тканин у перешийку аорти [3].

У дітей першого року життя з природженими вадами серця КА трапляється у 6,5 % [1]. Захворювання має поганий прогноз. До підліткового та дорослого віку доживають тільки хворі з помірною або слабко вираженою КА. Ізольована КА призводить до смерті 41–46 % пацієнтів протягом першого року життя, при поєднанні з іншими природженими вадами летальність сягає 70–90 % [6, 8]. Періопераційна смертність у пацієнтів віком 14–30 років за деякими даними становить 4,5 %. Головними причинами смерті дорослих пацієнтів є ускладнення, пов'язані з артеріальною гіпертензією, що не піддається медикаментозній корекції, – інсульти, які повторюються один за одним, і кожен з них може бути фатальним. Також часто виникають аневризми аорти вище від місця коарктації, які без оперативного втручання зазнають розшарування та розриву [2].

Захворювання реєструють у 2–2,5 рази частіше в осіб чоловічої статі. За даними A. Becker, J. Keith, D. Fyler, у 70 % дітей грудного віку КА

поєднується з відкритою аортальною протокою (ВАП), у 53 % – з дефектом міжшлуночковою перегородки, у 14 % – зі стенозом аорти, у 3–5 % – зі стенозом або недостатністю мітрального клапана. У ранньому віці досить часто (32 %) трапляється поєднання КА з гіпоплазією дуги аорти [4, 7, 9].

Залежно від локалізації звуженої ділянки КА розрізняють преддуктальний, юктадуктальний і постдуктальний варіанти КА: постдуктальний – звуження дистальніше від місця впадіння ВАП в аорту, преддуктальний – проксимальніше від місця впадіння ВАП в аорту, юктадуктальний – на рівні впадіння ВАП в аорту [5, 9].

Основний діагностичний критерій КА – високий артеріальний тиск (АТ) на верхніх кінцівках у дітей та осіб молодого віку, при цьому низький АТ на нижніх кінцівках, відсутність або послаблення пульсу на ногах. Діагноз встановлюють за даними ехокардіографії. Для уточнення анатомічних особливостей вади використовують також комп'ютерну томографію (КТ) та ангіографію [2].

### Клінічний випадок

Пацієнт Б., 25 років, маса тіла 70 кг, зріст 175 см. Був госпіталізований у Київський міський центр серця за направленням дільничного кардіолога у зв'язку зі стійкою артеріальною

гіпертензією 2–3-го ступеня, що не піддається медикаментозній корекції. Пацієнт скаржився на часті головні болі, напади головокружіння, часті носові кровотечі, шум і пульсацію у вухах та слабкість у ногах.

*Об'єктивні дані.* АТ: ліва рука – 180/110 мм рт. ст., права рука – 195/110 мм рт. ст., ліва нога – 130/80 мм рт. ст., права нога – 135/90 мм рт. ст., частота скорочень серця – 96 за 1 хв. Пульс добре пальпується на руках та майже не відчутний на нижніх кінцівках. Статура пацієнта непропорційна. Верхня половина тулуба розвинена значно більше, ніж нижня.

*Лабораторні дослідження.* Загальний аналіз крові, біохімічний аналіз крові, коагулограма, рівень гормонів щитоподібної залози, загальний аналіз сечі без особливостей.

*Ехокардіографія.* Двостулковий аортальний клапан. Невеликий стеноз аортального клапана з градієнтом тиску 22 мм рт. ст. Коарктація аорти (рис. 1, 2). Градієнт тиску на низхідній аорті – 16 мм рт. ст. Потік крові в черевній аорті ламінарний. Площа поверхні тіла – 1,85 м<sup>2</sup>, кінцево-сistolічний об'єм – 18 мл, кінцеводіастолічний об'єм – 88 мл, кінцеводіастолічний індекс – 47,6 мл/м<sup>2</sup>, фракція викиду – 79 %, товщина міжшлуночкової перегородки – 1,3 см, товщина задньої стінки – 1,4 см.

*КТ-ангіографія.* На серії КТ-ангіограм візуалізується різке подовжене звуження в типовому місці з атрезованою ділянкою аорти, постстенотичне розширення низхідної аорти, в яке

«впадають» аневризматично змінені великі колатеральні артерії (рис. 3–5). Виражена колатеральна сітка: а – аневризма 1-ї колатералі (до 10 мм), б – 2-ї (6 мм), в – 3-ї (4 мм).

*ЕКГ.* Синусовий регулярний ритм з частотою скорочень серця 86–92 за 1 хв. Помірні зміни в міокарді. Гіпертрофія лівого шлуночка з його перевантаженням.

*Аортографія.* У передній прямій проекції візуалізується висхідна частина та дуга аорти, що закінчуються сліпо в ділянці перешийка аорти (рис. 6). У бічній проекції ми бачимо низхідну частину аорти, яка починається сліпо дистальніше від перешийка та в яку введено катетер, що не проходить проксимальніше за місце звуження (рис. 7). Ці дані свідчать про КА в типовому місці (атрезія сегмента А).

За даними обстежень встановлено діагноз: Різка КА, в типовому місці. Двостулковий аортальний клапан. Артеріальна гіпертензія 2–3-го ступеня, серцева недостатність ІА стадії.

*Оперативне лікування.* Незважаючи на те, що пацієнт перебуває у стані відносної компенсації та враховуючи можливі фатальні ускладнення, йому необхідне хірургічне лікування. Хворому в плановому порядку виконано операцію: резекція КА, пластика дуги аорти з використанням судинного протеза Gore-Tex, діаметр – 18 мм.

Під час виконання бічної торакотомії по 4-му міжребер'ю привернула увагу майже повна відсутність верхньої колатеральної сітки. Виділено дугу та низхідну частину аорти, колатеральні

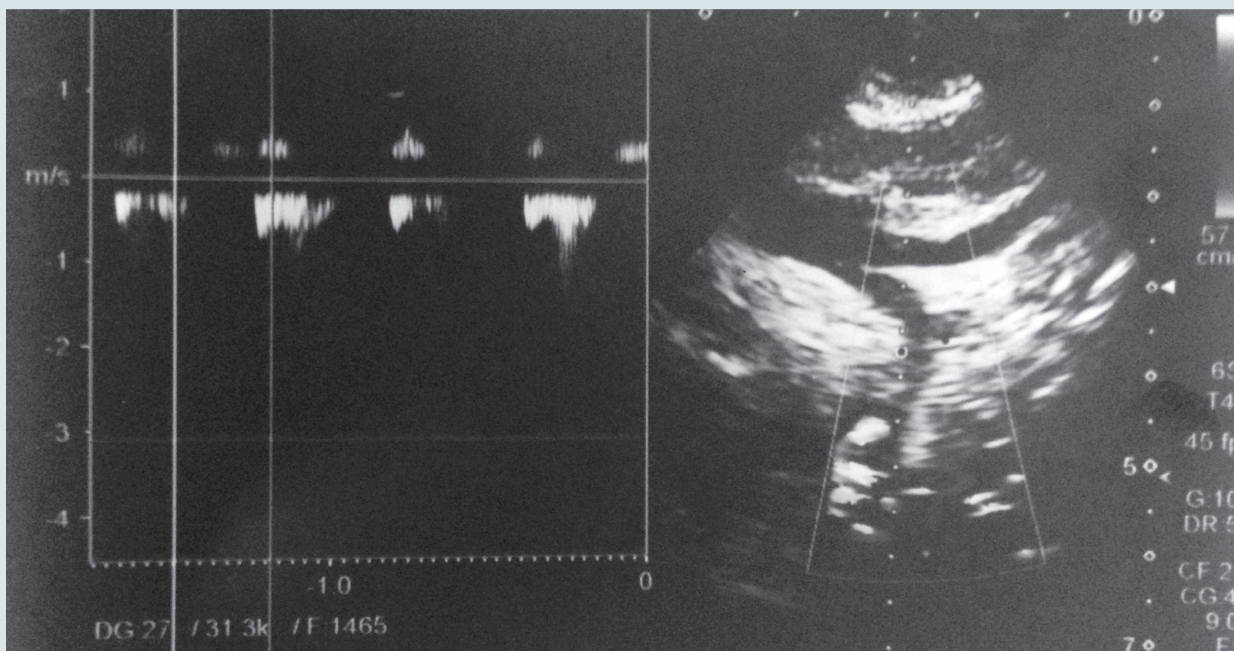


Рис. 1. Доопераційна ехокардіографія: визначення градієнта тиску на низхідній частині аорти



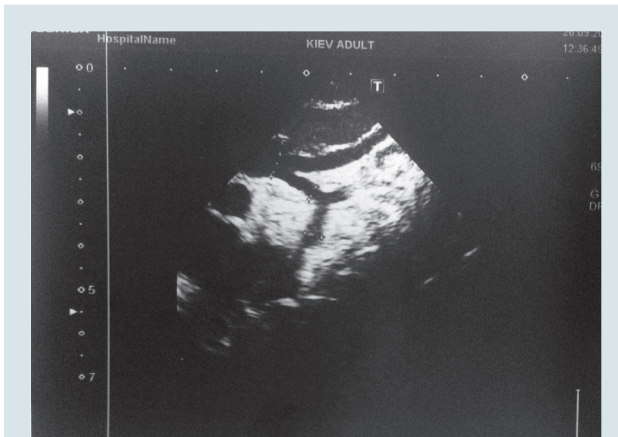


Рис. 2. Доопераційна ехокардіографія: визначення діаметра сегментів дуги аорти

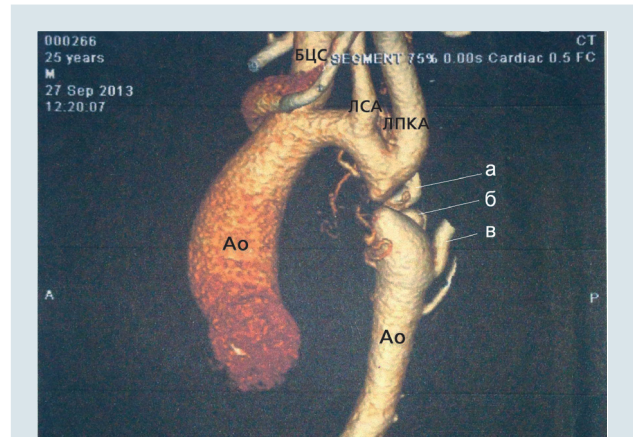

Рис. 3. КТ-зображення (3D) дуги аорти з лівого боку (пояснення в тексті). БЦС – брахіоцефальний стовбур, Ao – аорта, ЛПКА – ліва підключична артерія, ЛСА – ліва сонна артерія

артерії та візуально підтверджено наявність подовженого сегмента різкого звуження в типовому місці аорти, постстенотичне розширення проксимальної частини низхідної аорти, в яке «впадають» три великі аневризматично змінені колатеральні артерії.

Далі оброблено колатеральні артерії та виконано резекцію КА. З огляду на тонку стінку постстенотичної аневризматично розширеної ділянки аорти, в яку відкриваються великими отворами аневризматично розширені великі колатералі – накласти анастомоз «кінець у кінець» було неможливо. Тому було прийнято рішення висікти аневризматично розширену ділянку аорти разом з вічками великих

колатералей до ділянки низхідної аорти, стінка якої була придатна для анастомозу. Внаслідок цих маніпуляцій утворився великий діастаз і стало неможливим дотягнути кінці аорти для накладення анастомозу «кінець у кінець». Тому прийнято рішення протезувати цю ділянку аорти. Використано судинний протез Gore-Tex діаметром 18 мм, довжиною 5,6 см.

Найбільш небезпечне ускладнення хірургічних втручань з приводу КА – параплегія, пов'язана з тривалим часом перетискання аорти і травми спінальних артерій, яке відбувається приблизно в 0,5–1% випадків. Інші ускладнення: парадоксальна гіпертензія, пов'язана з реперфузією внутрішніх органів, пошкодження ді-

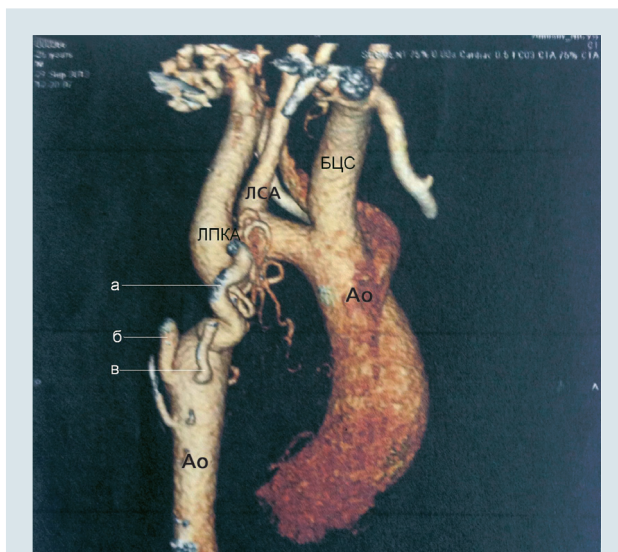

Рис. 4. КТ-зображення (3D) дуги аорти з правого боку (пояснення в тексті)

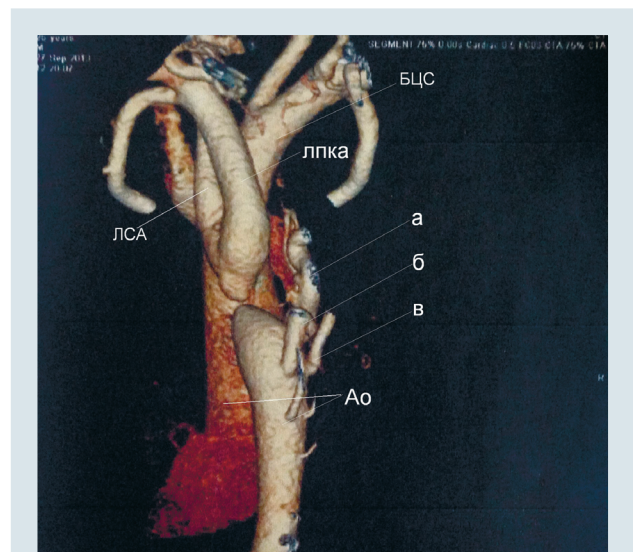


Рис. 5. КТ-зображення (3D) дуги аорти зі спини (пояснення в тексті)

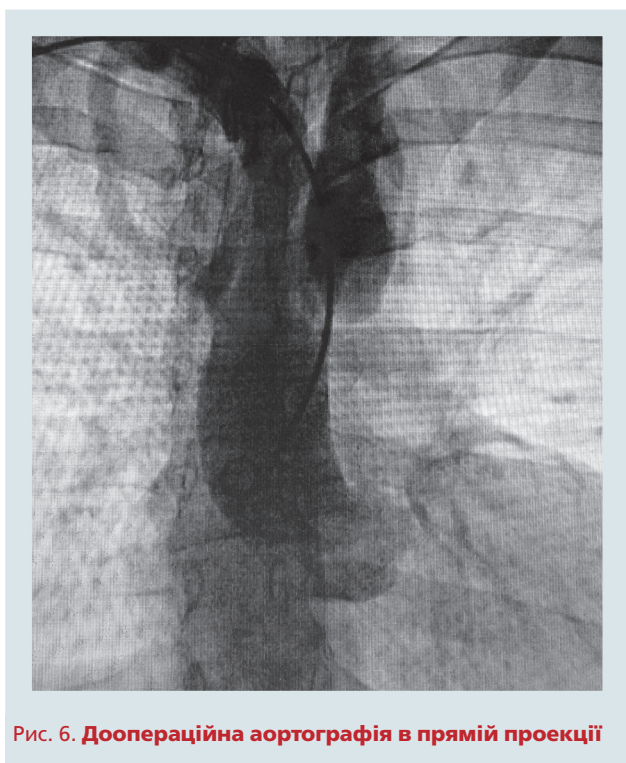


Рис. 6. Доопераційна аортографія в прямій проекції

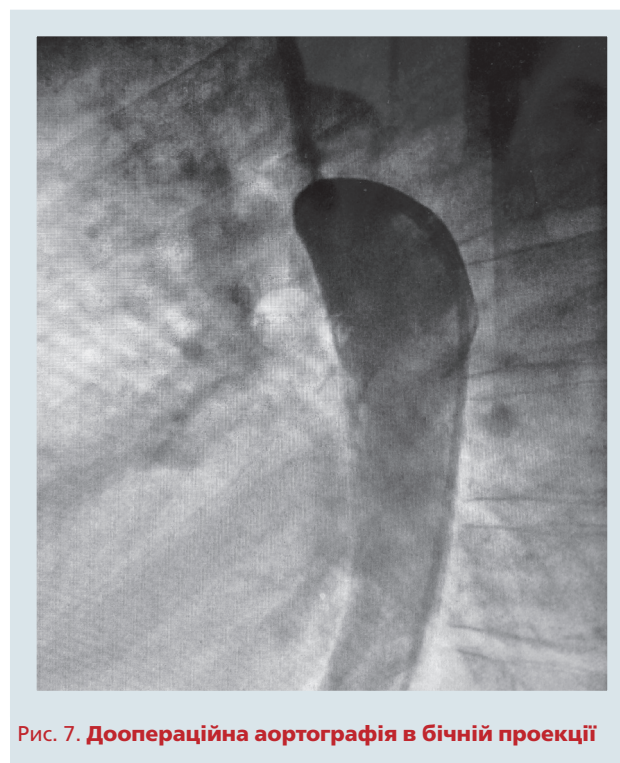


Рис. 7. Доопераційна аортографія в бічній проекції

фрагмального або поворотного нерва, плеврит, у віддалений період – рекоарктація та виникнення аневризми (відносно рідко) [6].

Ранній післяопераційний період перебігав без ускладнень і особливостей. Пацієнт перебував 4 доби у відділенні інтенсивної терапії. Отримував лікування: ацетилсаліцилову кислоту в стандартній дозі, «Ебрантил» у дозі 10 мг/год крапельно протягом 2 діб, нітрогліцерин у дозі 1 мг · кг<sup>-1</sup> · хв<sup>-1</sup> протягом 3 діб, стандартну інфузійну терапію.

Результат операції оцінювали за допомогою ехокардіографії та КТ-ангіографії судин.

*Ехокардіографія.* Стан після усунення КА з протезуванням її сегмента. На проксимальному анастомозі (дуга аорти – протез) градієнт тиску мінімальний. На дистальному анастомозі (протез – низхідна аорта) градієнт тиску – 30 мм рт. ст. Потік крові у черевній аорті пульсує.

*КТ-ангіографія.* На серії КТ-ангіограм візуалізується дуга аорти, її низхідна частина та протез між ними довжиною 56 мм, у місці анастомозів

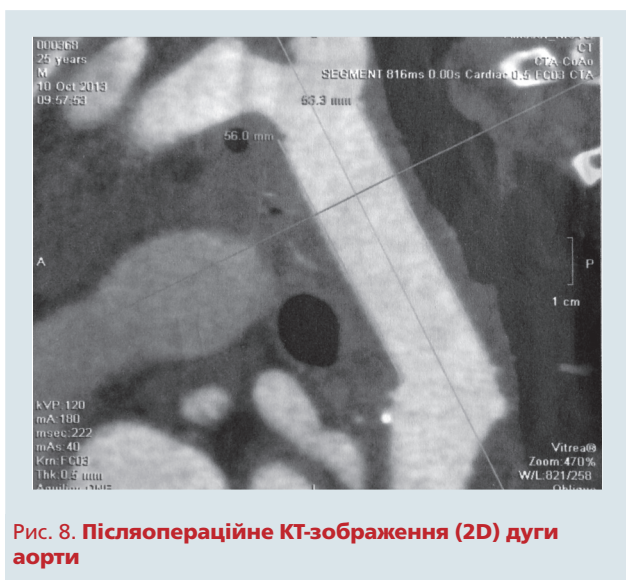

Рис. 8. Післяопераційне КТ-зображення (2D) дуги аорти

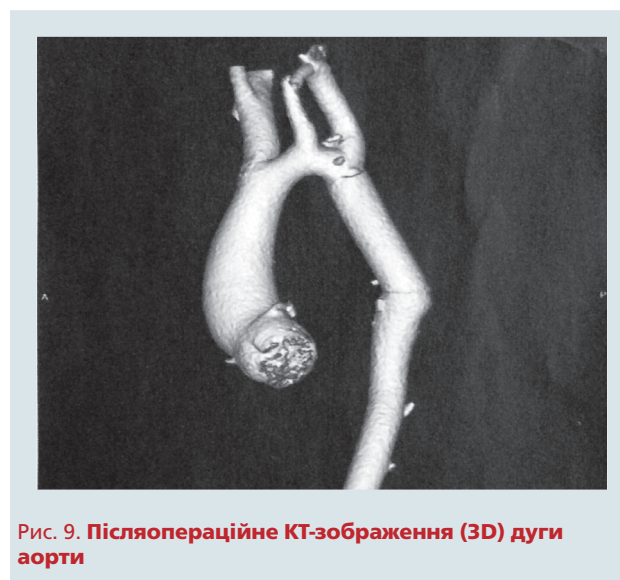

Рис. 9. Післяопераційне КТ-зображення (3D) дуги аорти



протеза із дугою аорти та низхідною частиною звужень немає, деформацій немає (рис. 8, 9).

Через 6 місяців пацієнта обстежено. АТ не піднімається вище 135/90 мм рт. ст., носових кровотеч немає.

**Ехокардіографія.** Стан після усунення КА з протезуванням її сегмента. На проксимальному анастомозі (дуга аорти – протез) градієнт тиску мінімальний. На дистальному анастомозі (протез – низхідна аорта) градієнт тиску – 18 мм рт. ст. Потік крові в черевній аорті пульсує.

## Висновки

Пацієнти з некоригованою коарктацією аорти в середньому не доживають до 40 років. Починаючи з віку 15–25 років у таких осіб виникають небезпечні ускладнення: стійка до меди-

каментозної терапії гіпертонічна хвороба, яка призводить до низки фатальних ускладнень (інсульт, розшарувальна аневризма висхідної частини і дуги аорти (з можливим її розривом), серцева недостатність). Тому хірургічне лікування показано хворим навіть у стані компенсації. Описаний клінічний випадок засвідчив, що в ситуаціях, коли не вдається виконати класичну корекцію коарктації аорти накладанням анастомозу «кінець у кінець», за умов дефіциту тканин, кількох великих аневризматично розширених колатеральних артерій, які зливаються безпосередньо з постстенотичним аневризматичним розширенням низхідної аорти і роблять проксимальний кінець низхідної аорти не придатним для накладання анастомозу, – доцільно виконати протезування аорти синтетичним протезом.

## Література

1. Банкл Т. Врожденные пороки сердца и крупных сосудов.– М.: Медицина, 1980.– 189 с.
2. Зінковський М.Ф. Врожденные пороки сердца / За ред. А.Ф. Возіанова.– К.: Книга плюс, 2008.– 1168 с.
3. Матчин Ю.Г., Козлов С.Г., Лякишев А.А. и др. Благоприятное течение коарктации аорты // Кардиология.– 1991.– Т. 31, № 12.– С. 105–106.
4. Becker A.E., Becker M.J., Edwards J.E. Anomalies associated with coarctation of aorta-particular reference to infancy // Circulation.– 1970.– Vol. 41.– P. 1067–1075.
5. Bonnet L.M. Sur la lesion dite stenose congenitale de l'aorta dans la region // Del isthme Revue de medicine.– 1903.– N 23.– P. 108, 225, 385.
6. Cobenoglu A., Teply F., Grunkemeier G. et al. Coarctation of the aorta in patients younger than three months // A. Thorac. Cardiovasc. Surg.– 1985.– Vol. 89.– P. 128–135.
7. Fyler D.C. Report of the New England Regional Infant Cardiac Program // Pediatrics.– 1980.– Vol. 65 (Suppl.).– P. 376–461.
8. Goldman S., Hernandez F., Pappas G. Results of surgical treatment of coarctation of the aorta in the critically ill neonate // A. Thorac. Cardiovasc. Surg.– 1986.– Vol. 91.– P. 732–737.
9. Keith J.D. Coarctation of the aorta // Heart disease in infancy and childhood / Eds. J.D. Keith, R.D. Rowe, P. Vlad.– 3rd ed.– N.Y.: Macmillan, 1978.– P. 736–760.

**Н.А. Озерянський, И.А. Аксенова, В.Ю. Вашкеба, В.В. Сакалов, В.Г. Карпенко, А.М. Довгань, Б.М. Тодуров**

ГУ «Институт сердца МЗ Украины», Киев

### Случай хирургического лечения коарктации аорты у взрослого пациента

Описан случай диагностики и хирургического лечения коарктации аорты у пациента в возрасте 25 лет. При госпитализации больной жаловался на высокое артериальное давление, головную боль, носовые кровотечения. В результате проведенного обследования (общеклиническое, лабораторное, эхокардиография, компьютерная томография, ангиография, аортография) обнаружили резкую коарктацию аорты. Выполнили операцию резекции коарктации аорты с использованием сосудистого протеза Gore-Tex. Обследование, проведенное через 6 месяцев, показало хороший результат операции.

**Ключевые слова:** коарктация аорты, сосудистый протез, врожденный порок сердца.

**N.A. Ozerianskyi, I.O. Aksonova, V.Yu. Vashkeba, V.V. Sakalov, V.G. Karpenko, O.M. Dovgan, B.M. Todurov**

Heart Institute, Healthcare Ministry of Ukraine, Kyiv, Ukraine

### A case of surgical treatment coarctation of the aorta in adults

The case of diagnosis and surgical treatment of aortic coarctation in 25-year old patient is presented. The symptoms at hospitalization were high blood pressure, headache, nasal bleeds. The investigation including echocardiography, computer tomography, angiography, aortography revealed significant aortic coarctation. Surgical resection of aortic coarctation was performed using synthetic vascular graft Gore-Tex. Satisfactory result was maintained at investigation performed in six months after surgery.

**Key words:** aortic coarctation, vascular graft, congenital heart disease.