

**О.Й. Жарінов<sup>1</sup>, М.І. Косенко<sup>2</sup>, Я.М. Логвінов<sup>1</sup>, О.М. Грицай<sup>2</sup>, Б.М. Тодуров<sup>2</sup>**

<sup>1</sup>Національна медична академія післядипломної освіти ім. П.Л. Шупика МОЗ України, Київ

<sup>2</sup>Київська міська клінічна лікарня «Київський міський центр серця»

## Лікування персистуючої фібриляції та тріпотіння передсердь на тлі дилатаційної кардіоміопатії

Вибір стратегії лікування при поєднанні персистуючої фібриляції передсердь з ознаками хронічної серцевої недостатності (ХСН) найбільше залежить від правильної оцінки того, що є причиною, а що наслідком: ХСН чи фібриляція передсердь. У статті наведено випадок з клінічної практики, який ілюструє зв'язок порушень ритму серця з прогресуванням ХСН, а також можливості сучасного хірургічного та інтервенційного лікування пацієнтів з дилатаційною кардіоміопатією і фібриляцією–тріпотінням передсердь. З метою корекції недостатності атріовентрикулярних клапанів здійснили їх хірургічну пластику опорними кільцями; для збереження синусового ритму застосували медикаментозні засоби, електроімпульсну терапію і катетерну абляцію типового тріпотіння передсердь. Наступним етапом лікування після появи повної блокади лівої ніжки пучка Гіса та формування постійної форми фібриляції–тріпотіння передсердь може стати абляція атріовентрикулярного вузла з імплантацією бівентрикулярного кардіостимулятора.

**Ключові слова:** фібриляція передсердь, хронічна серцева недостатність, дилатаційна кардіоміопатія, лікування.

**Ф**ібриляція передсердь (ФП) і хронічна серцева недостатність (ХСН) – стани, поширеність яких у розвинених країнах постійно зростає і які нерідко співіснують. Частота поєднання ФП і ХСН становить більш ніж 1 % загальної популяції, стрімко зростає з віком та з погіршенням функціонального класу ХСН [5]. З іншого боку, тривалий епізод ФП може стати причиною формування та прогресування структурного захворювання серця і клінічних проявів ХСН. Результати рандомізованих досліджень свідчать загалом про подібні наслідки застосування стратегій контролю синусового ритму і частоти скорочень серця (ЧСС) у хворих із персистуючою ФП щодо впливу на кількість серцево-судинних подій при тривалому спостереженні [2, 7]. Відтак, у кожній клінічній ситуації існує потенційна можливість вибору однієї зі стратегій ведення хворих, і рішення приймають індивідуалізовано, залежно від аналізу особливостей конкретного випадку.

Рішення щодо доцільності відновлення та збереження синусового ритму у хворих із

персистуючою ФП і клінічними ознаками ХСН завжди досить суперечливе [1]. Адже, з одного боку, в багатьох ситуаціях декомпенсація кровообігу є наслідком тяжкого структурного ураження міокарда, при якому зменшується ймовірність відновлення синусового ритму, зростає ризик аритмогенних та інших ускладнень терапії. Водночас, у багатьох пацієнтів саме ФП спричиняє появу ХСН, а відновлення ритму здатне забезпечити зменшення розмірів камер серця. Згідно з даними підслідження програми DIAMOND, у пацієнтів з ФП і фракцією викиду  $\leq 35$  % відновлення та збереження синусового ритму асоціювалося з достовірним зменшенням смертності [4]. При цьому в єдиному проспективному дослідженні AF-SHF за участю 1376 пацієнтів, спеціально запланованому для визначення оптимальної стратегії лікування ФП у хворих із ХСН, рутинне застосування стратегії контролю ритму не дозволило зменшити частоту виникнення смерті від серцево-судинних причин порівняно з контролем ЧСС [6].

Очевидно, вибір стратегії лікування при поєднанні персистуючої ФП з ознаками ХСН найбільше залежить від правильної оцінки того, що є причиною, а що наслідком: ХСН чи ФП. Вказане міркування ілюструємо випадком із практики, в якому епізоди ФП спричиняли декомпенсацію кровообігу, і тому протягом кількох років стратегія лікування була спрямована на відновлення та збереження синусового ритму серця.

## Клінічний перебіг дилатаційної кардіоміопатії. Історія хвороби

Пацієнтка Ш., 1951 р. н., проживає у Харкові, захворіла у лютому 2005 р., коли після перенесеної вірусної інфекції тривалий час зберігався кашель. У квітні 2005 р. з'явилася задишка при помірному фізичному навантаженні, при рентгенографії органів грудної клітки діагностували пневмонію. Незважаючи на проведену терапію антибіотиками, у травні 2005 р. задишка посилилася, почали виникати напади ядухи вночі. Стаціонарне лікування дозволило дещо поліпшити стан хворої, але у вересні 2005 р. вона знову поскаржилася на задишку. Після проведеного в Інституті терапії ім. Л.Т. Малої ехокардіографічного дослідження було вперше встановлено діагноз дилатаційної кардіоміопатії з екстрасистолією, відносною недостатністю мітрального клапана і ХСН ІІІ функціонального класу за класифікацією Нью-Йоркської асоціації серця (NYHA). У грудні 2005 р. пацієнтка перебувала в кардіологічному відділенні стаціонару, їй було підібрано медикаментозне лікування.

У жовтні 2006 р. уперше зареєстрували пароксизм ФП, який супроводжувався нападом серцевої астми. Ритм було відновлено на тлі медикаментозної терапії, і надалі пацієнтка постійно отримувала аміодарон. У лютому 2008 р. в Інституті серцево-судинної хірургії ім. М.М. Амосова було проведено ангіографію вінцевих артерій, стенозуючих уражень судин не виявили. У січні 2009 р. лікувалася в стаціонарі з огляду на декомпенсацію кровообігу, було виявлено виражену недостатність атріовентрикулярних (АВ) клапанів. У КМКЛ «Київський міський центр серця» 29.01.2009 р. виконали операцію пластики мітрального і трикуспідального клапанів опорними кільцями Carpentier – Edwards. Післяопераційний період пройшов без ускладнень, але в березні 2009 р. пацієнтку знову було госпіталізовано з огляду на посилення задишки, серцебиття, набряків нижніх кінцівок. На ЕКГ уперше зареє-

стрували тріпотіння передсердь (ТП) 1-го типу із змінним АВ-проведенням (рис. 1).

Після виконання череззстравохідної кардіостимуляції передсердь (09.04.2009 р.) ТП трансформувалося у ФП, з подальшим відновленням синусового ритму. Проте у серпні 2009 р. через декомпенсацію кровообігу пацієнтку було госпіталізовано, на ЕКГ знову зареєстрували ТП 1-го типу. Незважаючи на медикаментозне лікування, ритм відновити не вдалося, і протягом подальших кількох місяців зберігалися прояви ХСН ІІІ функціонального класу за NYHA. У КМКЛ «Київський міський центр серця» 18.12.2009 р. було проведено процедуру радіочастотної катетерної абляції кавотрикуспідального перешийка з відновленням синусового ритму серця, що супроводжувалося зменшенням проявів ХСН. У квітні 2010 р. пацієнтку знову було госпіталізовано з огляду на посилення задишки і серцебиття. На ЕКГ зареєстрували пароксизм ТП 2-го типу з проведенням 2:1 (рис. 2), і 29.04.2010 р. було проведено електроімпульсну терапію з відновленням синусового ритму (рис. 3).

Надалі на тлі постійного прийому аміодарону відносно задовільний стан пацієнтки зберігався протягом одного року. В квітні-травні 2011 р. після фізичного навантаження (робота на присадібній ділянці) посилювалися ознаки ХСН, проводили стаціонарне лікування. У вересні 2011 р. виник рецидив ФП–ТП із черговою декомпенсацією. Медикаментозне лікування у міській лікарні не дозволило відновити синусовий ритм, і в жовтні 2011 р. пацієнтку перевели у КМКЛ «Київський міський центр серця».

З анамнезу життя: у 1983 р. пацієнтка перенесла хворобу Боткіна. У грудні 2005 р. виявлено вузловий зоб, еутиреоз. Післяпологова варикозна хвороба вен нижніх кінцівок.

## Клініко-інструментальні дані та лікування

При госпіталізації пацієнтка скаржилася на задишку при ходьбі у звичайному темпі, серцебиття, почуття нестачі повітря, загальну слабкість, втому, запаморочення. Об'єктивні зміни: ціаноз слизових, помірне збільшення розмірів щитоподібної залози, дрібнопухирчасті хрипи у нижніх відділах легень, розширення розмірів серця вліво і вправо. Тони серця при аускультативній неритмічні, приглушені, акцент 2-го тону над легеневою артерією, «дуючий» систолічний шум на верхівці з проведенням до задньої пахвової лінії, артеріальний тиск 90/60 мм

рт. ст. Незначна гепатомегалія, пастозність гомілок.

ЕКГ: ФП–ТП, ЧСС 87 за 1 хв, повна блокада лівої ніжки пучка Гіса (рис. 4).

Ехокардіографічне дослідження від 14.10.2011 р. (рис. 5–8): опорні кільця, незначний зворотний кровоплин на мітральному і трикуспідальному клапанах, тристулковий аортальний клапан. Розміри аорти – 2,3–3,7 см, товщина задньої стінки лівого шлуночка (ЛШ) – 0,9 см, міжшлуночкової перегородки – 1,0 см, кінцево-діастолічний об'єм ЛШ – 237 мл, кінцевосистолічний об'єм – 180 мл, фракція викиду (за Сімпсоном) – 24 %. Дифузна гіпокінезія стінок ЛШ. Діаметр лівого передсердя – 6,1 см. Дилатація правих відділів серця, систолічний тиск у легеневій артерії – 65 мм рт. ст. Ознаки вираженої міжшлуночкової асинхронії при тканинному доплерівському дослідженні ( $\Delta t$  65 мс).

Черезстравохідна ехокардіографія: гіперехогенний малорухомий утвір («старий» тромб) діаметром 0,4×0,5 мм у вушку лівого передсердя. Скоротлива здатність вушка лівого перед-

сердя знижена (максимальна швидкість кровоплину 23 см/с). Феномен спонтанного контрастування 2-го ступеня у лівому передсерді та його вушку.

При проведенні лабораторних досліджень було виявлено лейкоцитоз ( $11,7 \times 10^9/\text{л}$ ), гіперглікемію (6,6 ммоль/л) та гіперурикемію (498 мкмоль/л). Інші показники загального та біохімічного аналізів крові – без суттєвих особливостей. Рівень міжнародного нормалізованого відношення на тлі застосування варфарину – в межах 2,49–3,05.

Проведена 14.10.2011 р. електроімпульсна терапія розрядом 150 Дж дозволила відновити синусовий ритм із ЧСС 56 за 1 хв. Утім, уже через чотири дні виник рецидив ТП, припинений введенням аміодарону. В подальшому майже щодня виникали нові пароксизми ТП, що зумовило відмову від стратегії збереження синусового ритму серця та припинення застосування аміодарону. Однак при черговому плановому огляді в грудні 2011 р. у пацієнтки було зареєстровано синусовий ритм (рис. 9).

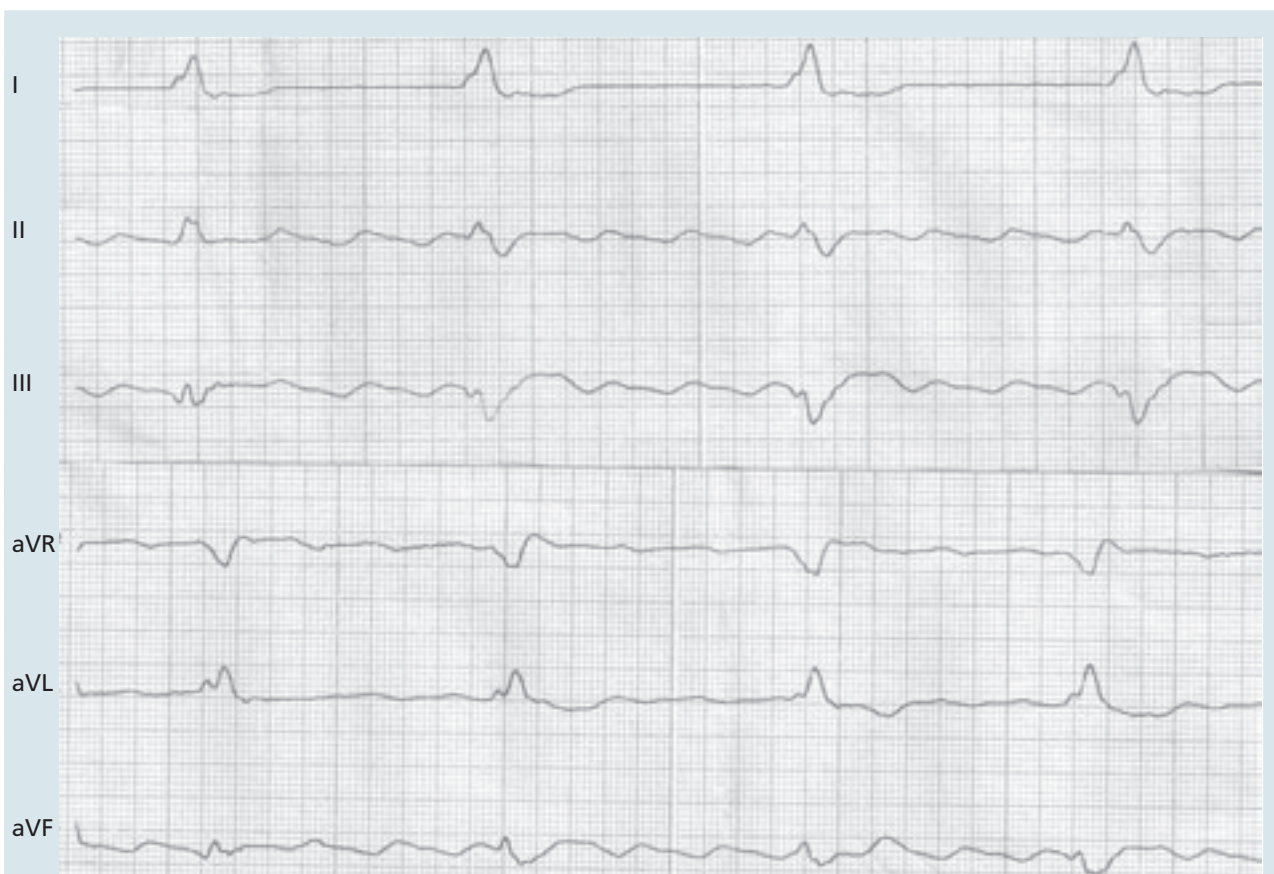

Рис. 1. ЕКГ пацієнтки Ш. (квітень 2009 р.): ТП 1-го типу зі змінним АВ-проведенням



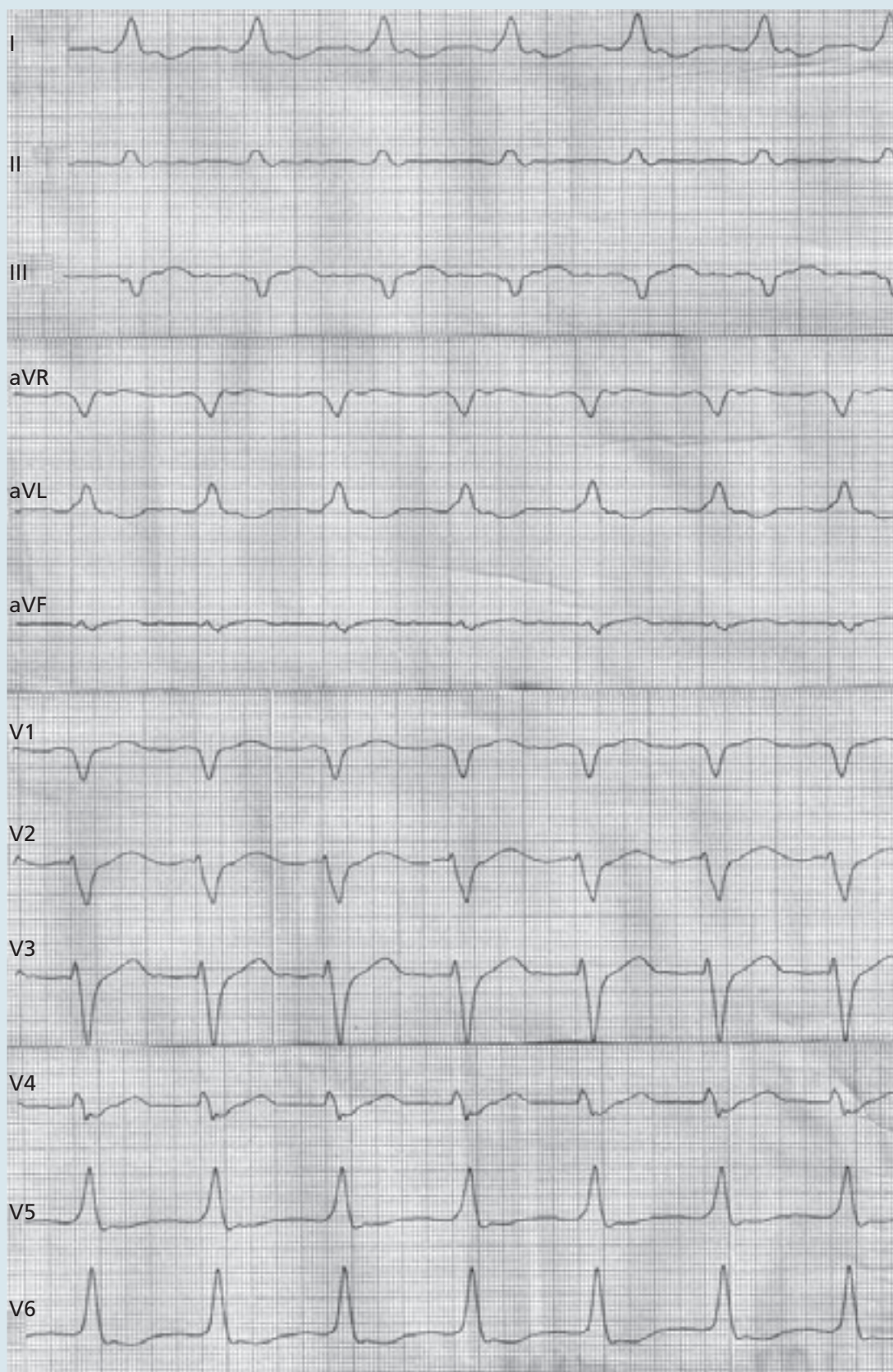
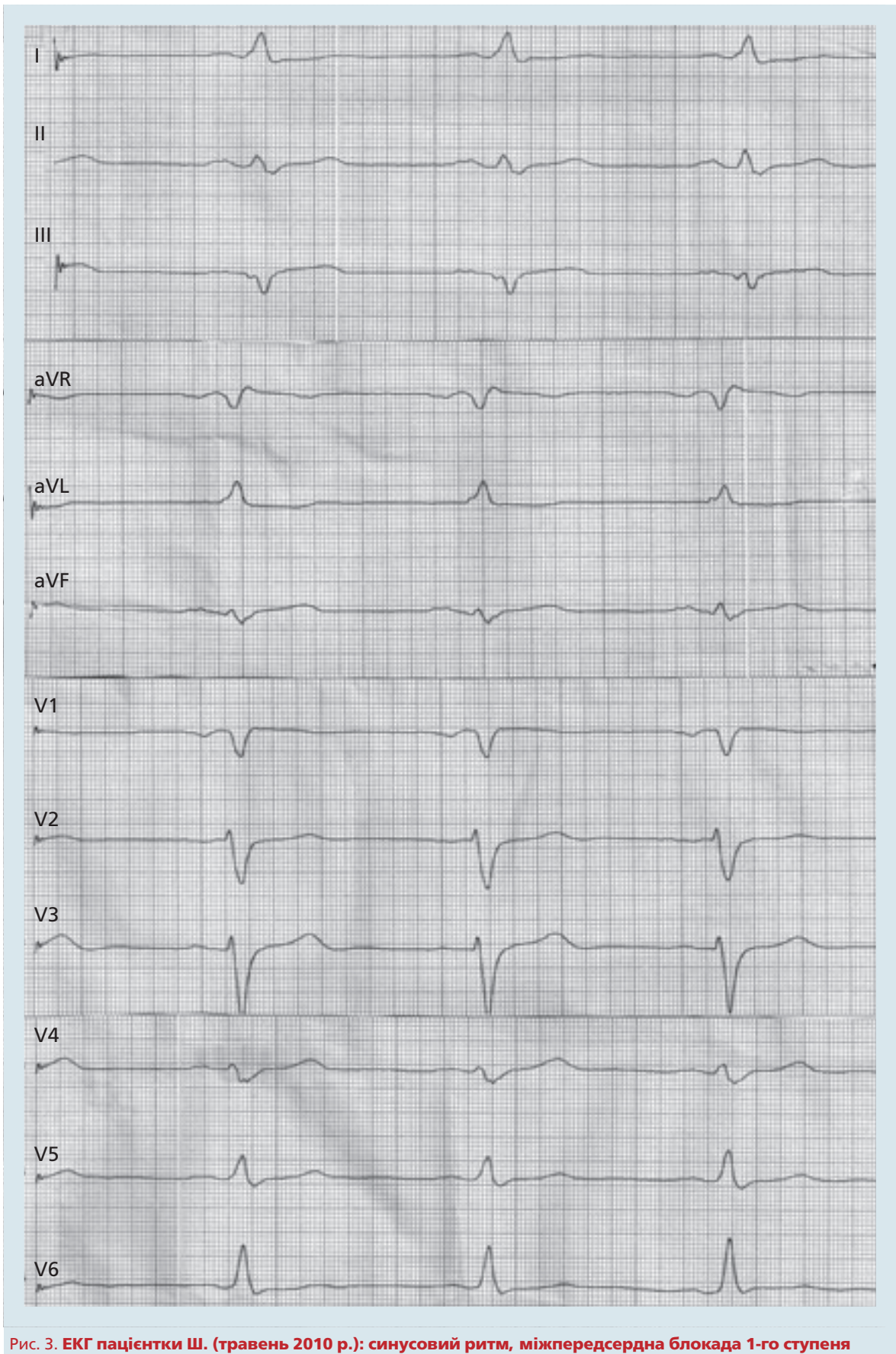


Рис. 2. ЕКГ пацієнтки Ш. (квітень 2010 р.): ТП 2-го типу з проведнням 2 : 1





ВИПАДОК  
ІЗ ПРАКТИКИ

Рис. 3. ЕКГ пацієнтки Ш. (травень 2010 р.): синусовий ритм, міжпередсердна блокада 1-го ступеня

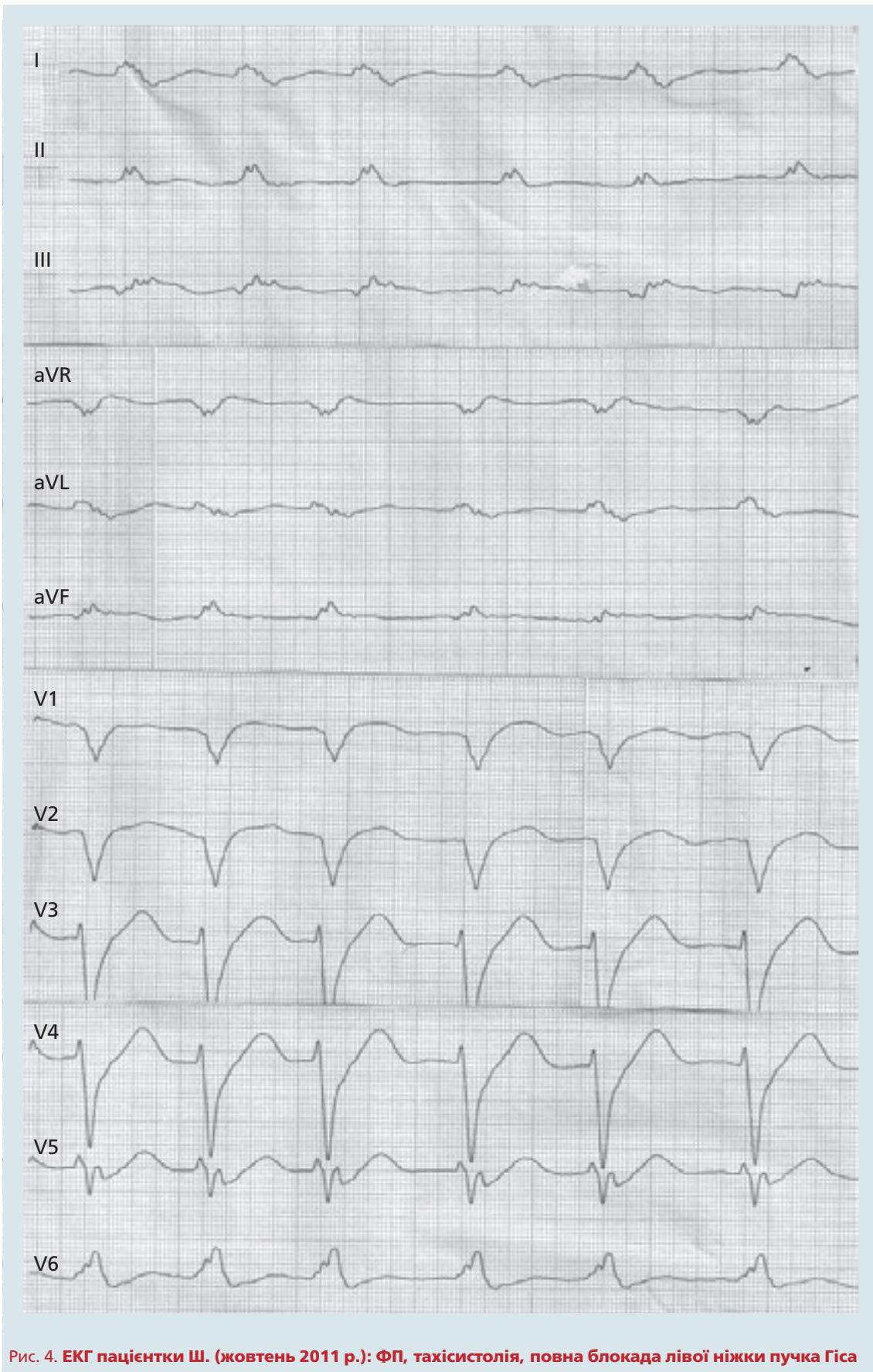


Рис. 4. ЕКГ пацієнтки Ш. (жовтень 2011 р.): ФП, тахісистоія, повна блокада лівої ніжки пучка Гіса



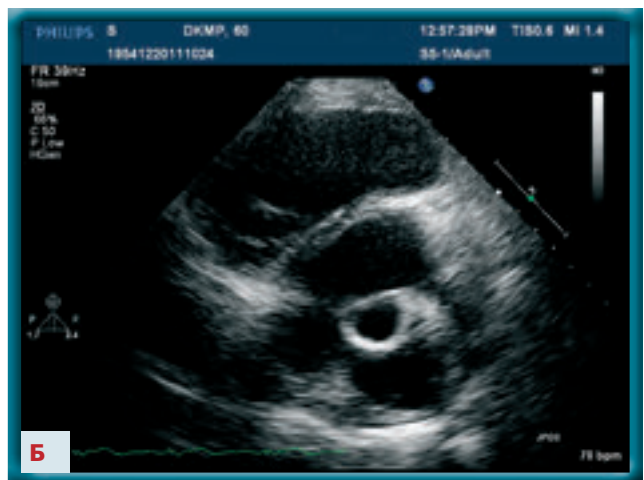
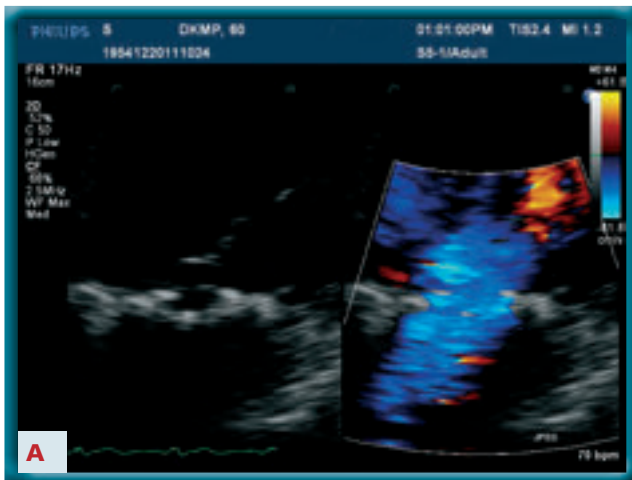


Рис. 5. Ехокардіограма пацієнтки Ш. (жовтень 2011 р.). Кільце мітрального клапана, зом-зображення з чотирикамерної позиції (А). Кільце мітрального клапана з парастеральної позиції по короткій осі (Б)

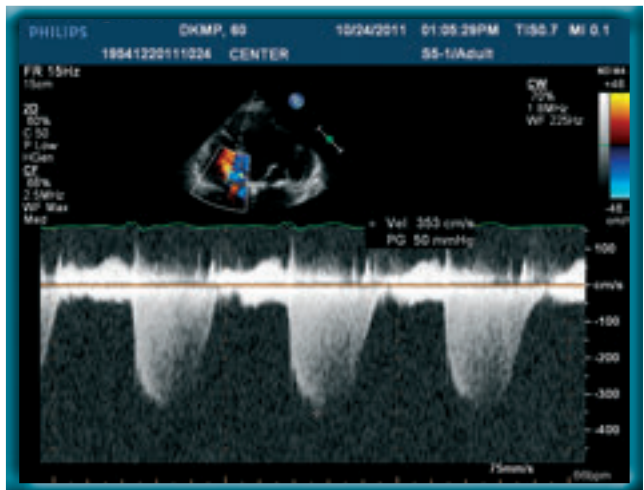
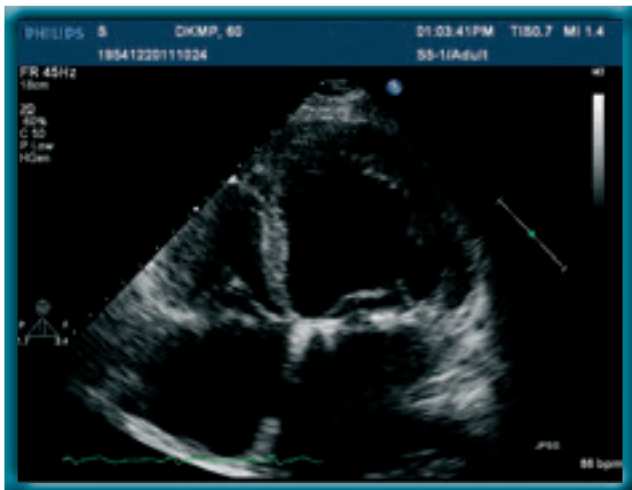


Рис. 6. Ехокардіограма пацієнтки Ш. (жовтень 2011 р.). Чотирикамерна позиція: опорні кільця мітрального і трикуспідального клапанів

Рис. 7. Ехокардіограма пацієнтки Ш. (жовтень 2011 р.). Визначення систолічного градієнта регургітації на трикуспідальному клапані (систолічного тиску в легеневій артерії) з чотирикамерної позиції

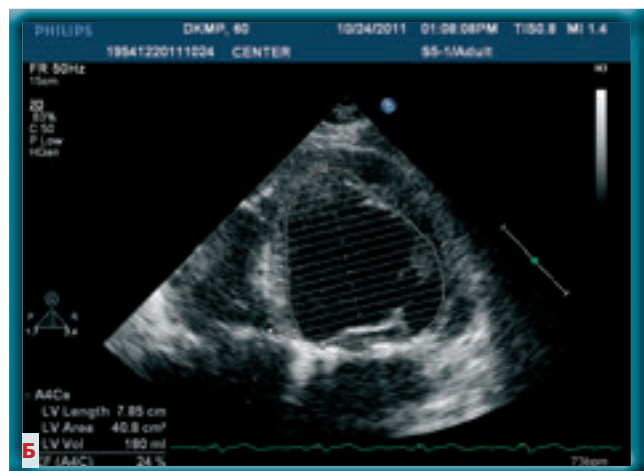
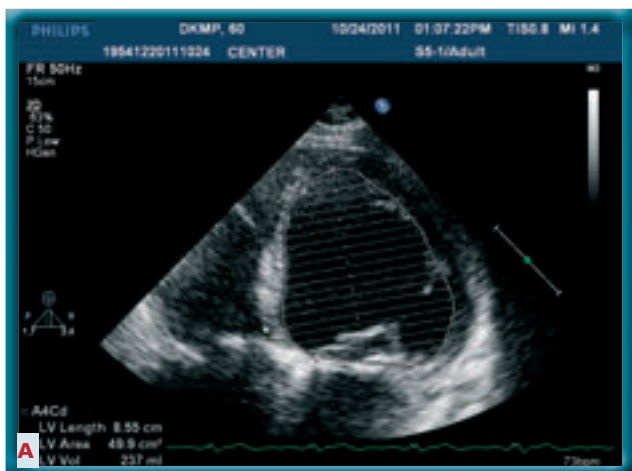


Рис. 8. Ехокардіограма пацієнтки Ш. (жовтень 2011 р.). Визначення кінцеводіастолічного об'єму ЛШ з чотирикамерної позиції (А). Визначення кінцевосистолічного об'єму і фракції викиду ЛШ з чотирикамерної позиції (Б)

**Рекомендоване лікування:**

- дієта з обмеженням солі, продукти з підвищеним вмістом калію та магнію;
- карведилол (коріол) – 12,5 мг двічі на добу, з подальшим титруванням дози до 25 мг двічі на добу;
- дигоксин – 0,125 мг один раз на добу зранку;
- варфарин – 4,5 мг один раз на добу увечері, із щомісячним контролем міжнародного нормалізованого відношення (цільові рівні 2,0–3,0);
- раміприл (амприл) – 2,5 мг один раз на добу ввечері, контроль артеріального тиску;
- торасемід – 10 мг один раз на добу зранку натще;
- спіронолактон – 25 мг один раз на добу зранку;
- аллопуринол (аллогексал) 300 мг один раз на добу, контроль рівня сечової кислоти.

**Динаміка ехокардіографічних показників та перспективи**

Очевидно, зв'язок між ХСН і ФП в описаному випадку можна оцінювати як зворотний. Безперечно, виникнення ФП і ТП стало наслідком виражених структурних змін міокарда у хворої з дилатаційною кардіоміопатією. Водночас, кожен новий епізод ФП погіршував клінічні симптоми ХСН і спричиняв декомпенсацію кровообігу, а відновлення та збереження синусового ритму супроводжувалося поліпшенням стану гемодинаміки. Чутливим маркером впливу аритмії на структурно-функціональний стан міокарда стала динаміка показників, визначених при ехокардіографічному дослідженні (таблиця).

Описаний клінічний випадок ілюструє широкі можливості сучасного хірургічного та

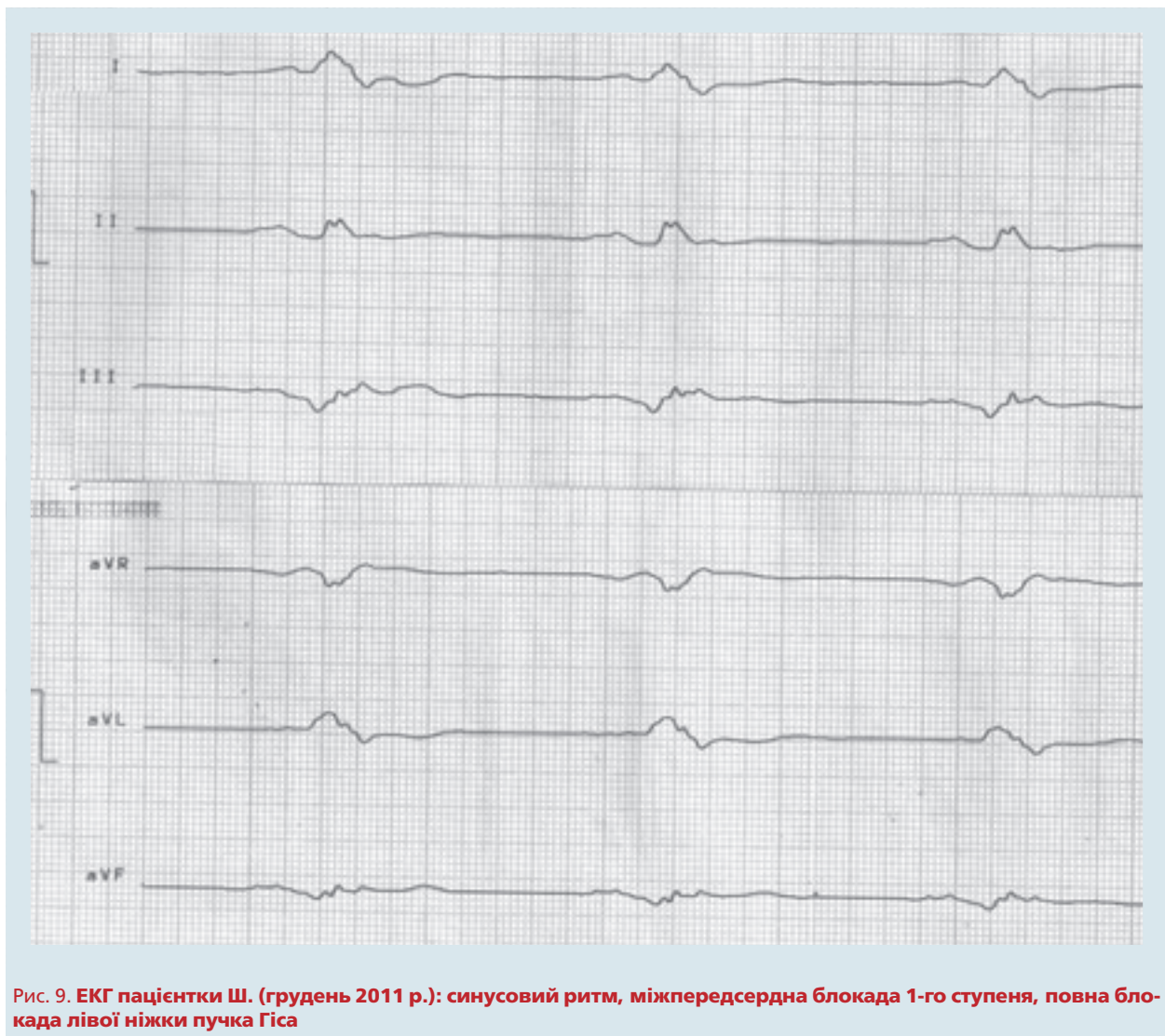


Рис. 9. ЕКГ пацієнтки Ш. (грудень 2011 р.): синусовий ритм, міжпередсердна блокада 1-го ступеня, повна блокада лівої ніжки пучка Гіса



Таблиця

**Ехокардіографічні показники до і після хірургічного та інтервенційного лікування**

Показник	До пластики АВ-клапанів (23.01.2009)	Після пластики АВ-клапанів (11.02.2009)	Пароксизм ТП (17.12.2009)	Після катетерного лікування ТП (22.12.2010)	Пароксизм ТП (27.04.2010)	Синусовий ритм (24.10.2011)
Кінцеводіастолічний об'єм, мл	265	197	265	226	270	235
Кінцевосистолічний об'єм, мл	126	97	184	138	220	180
Зворотний кровоплин на мітральному клапані	+++	+	++	++	++	+
Зворотний кровоплин на трикуспідальному клапані	+++	+	++	+	+	+
Розмір лівого передсердя, см	5,8	Немає даних	5,5	5,5	5,6	6,1
Фракція викиду ЛШ, %	35	36	28	39	23	24
Систолічний тиск у правому шлуночку, мм рт. ст.	70	Немає даних	64	49	55	65

інтервенційного лікування пацієнтів з ФП–ТП на тлі ХСН. Задовільну якість життя пацієнтки з дилатаційною кардіоміопатією протягом тривалого періоду (понад 5 років) забезпечили не лише препарати, здатні модифікувати перебіг та поліпшувати прогноз виживання, а й засоби хірургічного (пластика атріовентрикулярних клапанів) та інтервенційного (катетерна абляція тріпотіння передсердь, електрична кардіоверсія) лікування. Можна припускати, що досить «агресивна» стратегія боротьби за збереження синусового ритму була виправдана і стала важливим чинником тривалого забезпечення відносно стабільного стану гемодинаміки.

### Література

- Balasubramaniam R., Kistler P.M. Atrial fibrillation in heart failure: the chicken or the egg? // *Heart.*– 2009.– Vol. 95.– P. 535–539.
- Crijns H.J. Rate versus rhythm control in patients with atrial fibrillation: what the trials really say // *Drugs.*– 2005.– Vol. 65.– P. 1651–1667.
- Dickstein K., Vardas P.E., Auricchio A. et al. 2010 Focus update of ESC guidelines on device therapy in heart failure // *Eur. Heart J.*– 2010.– Vol. 31.– P. 2677–2687.
- Pedersen O.D., Bagger H., Keller N. et al. Efficacy of dofetilide in the treatment of atrial fibrillation-flutter in patients with reduced left ventricular function: A Danish Investigations of Arrhythmia and Mortality On Dofetilide (DIAMOND) Substudy // *Circulation.*– 2001.– Vol. 104.– P. 292–296.
- Rosamond W., Flegal K., Friday G. et al. Heart disease and stroke statistics–2007 update. A Report From the American Heart Association Statistics Committee and Stroke Statistics Subcommittee // *Circulation.*– 2007.– Vol. 115.– P. e69–e171.
- Roy D., Talajic M., Nattel S. et al. for the Atrial Fibrillation and Congestive Heart Failure Investigators. Rate control versus rhythm control for atrial fibrillation and heart failure // *New Engl. J. Med.*– 2008.– Vol. 358.– P. 2667–2677.
- The Task Force for the management of atrial fibrillation of the European Society of Cardiology. Guidelines for the management of atrial fibrillation // *Eur. Heart. J.*– 2010.– Vol. 31.– P. 2369–2429.

**O.I. Zharinov, M.I. Kosenko, Ya.M. Logvinov, O.M. Grytsai, B.M. Todurov**  
**Treatment of persistent atrial fibrillation and flutter on background  
of dilated cardiomyopathy**

The choice of treatment strategy in persistent atrial fibrillation with concomitant chronic heart failure (CHF) mostly depends on the evaluation of which is a cause and which is a consequence: CHF or atrial fibrillation. This article presents case report illustrating relation of arrhythmias with deterioration of CHF, as well as possibilities of contemporary surgical and interventional treatment of patients with dilated cardiomyopathy and atrial fibrillation – atrial flutter. In order to correct insufficiency of atrioventricular valves their surgical plastics with supporting annuli was performed; in order to maintain sinus rhythm drugs, electric cardioversion and catheter ablation of typical atrial flutter were used. After appearance of left bundle blockade and formation of permanent atrial fibrillation, ablation of the atrioventricular node with implantation of biventricular pacemaker may be the next phase of the treatment.

**Key words:** atrial fibrillation, chronic heart failure, dilated cardiomyopathy, treatment.